فیزیولوژی و فارماکولوژی
جلد ۹، شماره ۲، پائیز و زمستان ۸۴

اثرات محافظتی و درمانی پودر ریزوم گیاه زردچوبه بر آسیب کبدی ناشی از تتراکلریدکربن

محمد علیزاده نمینی، مسعود فریدونی، ناصر مهدوی شهری و علی مقیمی
دانشگاه فردوسی مشهد، دانشکده علوم پایه، گروه زیست شناسی

چکیده

پودر ریزوم گیاه زردچوبه (*Curcuma longa*) بعنوان چاشنی غذائی بسیار مورد استفاده است. و در طب سنتی در درمان التهاب پوست ، ادم، اختلالات صفراوی، دیابت وحتی سرطان در آسیا و بخصوص در هندوستان استفاده میشده است. اثرات آنتی اکسیدان وترمیم بافتی گیاه مذبور گزارش شده اند. در بیشتر تحقیقات از کورکومین یعنی ماده موثر زردچوبه استفاده شده است، اما چون در اکثرخانواده ها پودر ریزوم گیاه زردچوبه به عنوان چاشنی مورد توجه است، در تحقیق حاضر از پودر ریزوم زردچوبه استفاده گردید.

در این مطالعه از موشهای صحرائی نر نژاد ویستار استفاده شد. سطوح پلاسمایی آسپارتات آمینو ترانسفراز (AST) وآلانین آمینوترانسفراز(ALT) در گروه کنترل و سایر گروها قبل و ۲۴ساعت ، ۴۸ ساعت ،۱هفته و دوهفته بعد از تزریق تتراکلرید کربن (۰/۰۰۵ cc/kg ip) اندازه گیری شد. در گروه شم کنترل، حیوانات تنها با حلال تتراکلرید کربن (پارافین به میزان cc/kg ۰/۰۵) تیمار شدند. در گروه (پس درمانی)، موشها بلافاصله بعد از تزریق تتراکلرید کربن بارژیم حاوی پودر ریزوم زردچوبه (۴ g/kg, bw/day) تغذیه شدند. برای مطالعه اثر توام حفاظتی و درمانی در گروه پیش و پس درمانی، موشهای صحرائی۱۵ روز با رژیم غذایی حاوی پودر ریزوم زردچوبه تغذیه شدند و پس از تزریق تتراکلرید کربن نیز همان نوع تغذیه همچنان ادامه یافت. برای بررسی اثر حفاظتی، در گروه پیش درمانی قبل از تتراکلرید کربن تغذیه با رژیم غذائی حاوی پودر زردچوبه انجام شد ولی پس از تزریق تتراکلرید کربن تغذیه آنها فقط با غذای معمولی پی گیری شد.

اختلاف در سطوح سرمی آنزیمهای یاد شده در تمام فواصل زمانی مذکور پس از تزریق تتراکرید کربن بین گروه کنترل و شم کنترل معنی دار بود ($P< ۰/۰۰۱$). اما برای هر سه گروه پیش درمانی، پیش وپس درمانی ، پس درمانی در مقایسه با گروه شم کنترل اختلاف معنی داری وجود نداشت.

درمقاطع میکروسکوپی تهیه شده از کبد موشهای صحرائی گروه کنترل که ۴۲ ساعت قبل تتراکلرید کربن دریافت کرده بودند در مقایسه با موشهای صحرائی گروه شم کنترل، حالت واکوئلر، تغییر چربی و نکروز که بعنوان آثار هپاتوتوکسیسیته ناشی از تتراکلرید کربن در نظر گرفته شده بود کاملا مشخص بود. در حالیکه در هر دو گروه پیش وپس درمانی و پیش درمانی ۲۴ و ۴۸ ساعت بعد از تزریق تتراکلرید کربن آثار هپاتوتوکسیسیته مشخصی قابل مشاهده نبود.

با توجه به نتایج بدست آمده می توان ادعا نمود که زردچوبه علاوه بر نقش مهمی که احتمالا در بهبود و ترمیم کبد دارد روی هپاتوسیت های کبد نیز دارای اثرات حفاظتی میباشد.

واژه های کلیدی: آسپارتات آمینو ترانسفراز، آلانین آمینوترانسفراز، هپاتوسیت، زردچوبه.

مقدمه

زردچوبه گیاهی علفی ، پایا و به ارتفاع یک تا یک ونیم متر و دارای ریزومی متورم است. این گیاه در نواحی شرقی هندوستان وچین می روید ولی در بسیاری از نقاط حاره مخصوصا هندوستان و مالزی پرورش می یابد. تکثیر آن مانند زنجبیل از طریق کاشت قطعات ریزوم جوانه دار گیاه صورت می گیرد [۱]. ماده موثره زردچوبه Curcumin می باشد. ساختار شیمیائی آن توسط Lampe و همکاران تعیین گردید. کورکومین یک ماده زرد- نارنجی است . در آب و اتر غیر محلول ولی در الکل و اسید استیک خالص و در قلیا ها حل می گردد. عصاره زردچوبه بر روی کبد اثر محافظتی داشته و ترشح صفرا در حیوانات را تحریک می کند [۲] .

گلوتامیک اگزالوا ستیک ترانس آمیناز (SGOT) یک آنزیم میتوکندریایی است که به میزان زیادی در قلب، کبد، عضله اسکلتی وکلیه وجود دارد. زمانیکه این بافتها بطورحاد دچار آسیب شوند بدلیل آزاد شدن از سلولهای آسیب دیده سطح سرمی آن افزایش می یابد. گلوتا میک پیروویک ترانس آمیناز (SGPT) یک آنزیم سیتوزولیک است که درسلولهای کبد

نیـز یافت می شـود [۳]. اگر چه مقدار مطلق آن از SGOT کمتر اسـت، لیکن در مقایسـه با قلب و عضله اسـکلتی به میزان بیشتری در کبد وجود دارد. افزایش سـرمی SGPT برای آسیب کبدی اختصاصی تر از SGOT می باشـد[۳]. تعیین ترانس آمینازها در تشـخیص اولیه هپاتیت ویروسـی مفیداسـت. وجود سـطوح بالای سـرمی از SGOT و SGPT میتواند در تشـخیص هپاتیت الکلی و سیروز مفید باشد[۳]. SGOT و SGPT را در منابع جدیدبه ترتیب ALT و AST معرفی کرده اند و در این تحقیق از دو عنوان ALT و AST استفاده شده است. اطلاعات بدست آمده نشان میدهد که عصاره زردچوبه در حیوانات آزمایشگاهی دارای اثرات پیش گیری کننده و محافظتی، ضد التهابی و ضد سرطانی است [۹-۳]. Curcumin بطور In vitro اثرضد اسپاسمی دارد و عصاره زردچوبه بر روی کبد اثر محافظتی داشته و ترشح صفرا را در حیوانات تحریک میکند [۱۲-۱۰]. از ویژگی های دیگر Curcumin داشـتن اثر آنتی اکسـیدان می باشـد[۱۶-۱۳]. در تحقیق حاضر سـعی بر آن شد تا با استفاده از تتراکلرید کربن در کبد موش های صحرائی آسیب بوجود آوریم و سپس با اضافه کردن زردچوبه به غذای روزانه آنها روند بهبود کبد حیوان را با تهیه مقاطع میکروسکوپی نشان دهیم. همچنین به منظور نشان دادن قدرت حفاظت کنندگی زردجوبه قبل از ایجاد ضایعه در کبد آنها، ابتدا موشها مدت دو هفته با غذای حاوی زردچوبه تغذیه شـده و سپس تتراکلرید کربن تزریق شد. در این حال مقاطع میکروسکوپی تهیه شده نشان دادند که تزریق تتراکلرید کربن هیچگونه ضایعه ای در کبد موشها بوجود نیاورد.

مواد و روش ها

بـرای انجام ایـن مطالعه از موشـهای صحرائی نژاد ویسـتار (۱۲۰ تا۲۰۰گرم) اسـتفاده شـد. آنها در قفسـهای مخصوص به ۵ گروه ۶ تایی تقسـیم ودر اتاقکـی به ابعـاد ۲×۳ مترمربع دارای هواکش و۱۲ سـاعت روشـنائی و۱۲سـاعت تاریکی نگهداری شـدند. به منظور بررسی سطح پلاسـمایی AST و ALT در همـه گروه ها از جملـه گروه کنترل خون گیری توسـط یک لوله هماتوکریت ازگوشـه چشـم آنها پس از بیهوش کـردن با اتر به عمـل آمدو پس از انتقال به داخـل لوله های مخصوص توسط دستگاه سانتریفوژ سرم خون جدا شد. سرم های جدا شده بلافاصله به آزمایشـگاه جهاد دانشـگاهی مشهد به منظور سـنجش دقیق آنزیمی منتقل گردیدند .

روش خونگیری: پس از اینکه حیوان توسـط اتر در یک ظرف شیشـه ای دهن گشـاد بیهوش گردید حیوان را طوری در روی میز قرار میدهیم که سر آن در لبه میز بطور مایل واقع گردد. آنگاه با یک لوله هماتوکریت به صورت چرخشـی از ناحیه گوشـه داخلی چشم وارد حدقه شده و زمانی که خون شـروع به خارج شـدن کرد یک لوله سانتریفوژ را در زیر آن قرار داده تا خون خارج شـده در درون آن جمع گردد. میزان خون مورد نیاز در هر بار حدود ۱ میلی لیتر بود.

روش تزریق تتراکلریدکربن : ۵ /۴۹ میلی لیتر پارافین مایع با ۰/۵ میلـی لیتر تتراکلرید کربن مخلوط گردیده و از محلول به دسـت آمده به میزان ۰/۵ ml/kg به صورت i.p. تزریق شد و بلافاصله تغذیه حیوانات بـا پودر زردچوبه برای بررسـی اثر درمانی آن در گـروه پس درمانی آغاز گردید در حالی که در گروه کنترل به منظور ایجاد آثار تخریبی ناشـی از تتراکلریـد کربن، فقط تتراکلرید کربن در حـلال مربوطه تجویز گردید و تغذیه آنها صرفا با غذای معمولی دنبال شـد. به منظور بررسی اثر هر یک از عوامـل پارافین مایع به عنوان حامل تتـرا کلرید کربن و روغن آفتاب گـردان به عنوان حامل زردچوبه و تفکیـک آثار آنها از آثار خود تتراکلرید کربن در گروه های شم کنترل، در یک گروه از موش های صحرائی فقط پارافین مایع به میزان ۰/۵ ml/kg به صورت i.p. به حیوانات تزریق شد و در گـروه دیگر فقط روغـن آفتاب گردان همراه با غذای معمولی تجویز شـد وسپس هر دو گروه شـم کنترل مورد بررسـی های آنزیمی و بافت شناسی قرار گرفتند[۳].

در گـروه پیش و پـس درمانی و گروه پیش درمانـی پس از ۱۵ روز تغذیه موشـها با پودر زردچوبه به همراه غذای معمولی، تتراکلرید کربن با دوز پیشین به آ نها تزریق و۲۴ ساعت بعد میزان ALT و AST مشخص گردید. درآنها سـنجش آنزیمی هر ۲۴ ساعت یکبار تا دو روزتکرار گردید. در گـروه پیش و پس درمانی تغذیه حیوان با پودر زردچوبه ادامه یافت در حالیکـه در گروه پیش درمانی بعـد ازتزریق تتراکلرید کربن ادامه تغذیه با غذای معمولی صورت گرفت.

میـزان تجویـز زردچوبه به موش هـای صحرائی: یـک کیلو ریزوم زردچوبه به دقت سـائیده شـده و به وسیله الک ریزغربال گردید. آنگاه از پـودر فوق به میـزان (4 g/kg bw/day) [۱۷] با روغن آفتاب گردان مخلوط شـد. به منظور تغذیه موشـها, غذای آماده با این سوسپانسـیون پودر زردچوبه آغشـته و سپس در اختیار آنها قرار گرفت . در تمام گروهها از جملـه گروههـای پیش درمانـی و پیش و پس درمانی پـس از انجام سـنجش آنزیمی توسط جهاد دانشگاهی دانشـگاه فردوسی، موشها مورد کالبد شـکافی قرار گرفتند و پس از بررسـی ضایعات بطورماکروسـکپی، از کبـد آنها نمونه بـرداری و بلافاصله در محلول بوئن جهت تثبیت بافت قرار داده شـدند. مراحل مختلف پاسـاژ بافت روی نمونه ها اعمال گردید و توسـط میکروتـوم مقاطعی به ضخامت ۸ میکرون آمـاده و مورد رنگ آمیـزی H&E پاس و پیـک ایندیگوکارمین قرار گرفتنـد [۱۸]. مقاطع میکروسـکوپی تهیه شـده مورد مطالعه قرار گرفته وضایعات بافتی توسط تتراکلریـد کربن وتاثیر زردچوبه در ترمیم وحفاظت هپاتوسـیتها بررسـی گردید (اشکال۱ تا ۶).

نتایج

نتایج سنجشـهای آنزیمی: پس از تزریق تتراکلرید کربن جهت تخریب کبد موشـها، میزان AST و ALT بشدت بالارفت (P< ۰/۰۰۱) (نمودار ۱و۲). پس از شـروع تغذیه موشـها در گروه پیش درمانی با پودر زردچوبه در حامل روغن آفتاب گردان سـنجش آنزیمی پس از ۲۴ ساعت

جدول ۱- نتایج سنجش آنزیمی در گروه های مختلف (کنترل , شم کنترل, پیش درمانی پیش وپس درمانی پس درمانی).

گروه ها	زمان بندی سنجش آنزیمی	آنزیم ها	
		ALT unit / liter	AST unit / liter
کنترل	قبل از تزریق تتراکلرید کربن	۵۱/۶۶ ± ۴/۵۴۲	۱۵۳/۳۳± ۵ /۹۱۹
	۲۴ ساعت بعد ازتتراکلرید کربن	۷۹/۳۳ ± ۶/۱۸۴ **	۲۳۰/۸۳ ± ۲۳/۲۲۴ ***
	یک هفته بعد ازتزریق تتراکلرید کربن	۷۲ ± ۵/۵۸۰ *	۱۸۸ ± ۷/۵۷۶ *
	دو هفته بعد از تزریق تتراکلرید کربن	۶۶/۵ ± ۴/۴۲۵	۱۵۶/۳۳ ± ۷/۲۳۳
شم کنترل	"گروه پارافین (تجویز حلال تتراکلریدکربن)	۴۰/۶۶ ± ۳/ ۸۹۶	۱۶۶/۵ ±۱۴/۸۲۱
	گروه روغن آفتابگردان (تجویز حامل زردجوبه)	۴۴/۳۳ ± ۲ /۹۶۳	۱۵۲/۶۶ ±۹/۵۴۵
پس درمانی(رژیم غذائی همراه با زردچوبه بعد از تزریق تتراکلرید کربن)	۲۴ ساعت بعد از تزریق تتراکلرید کربن	۷۸/۳۳ ±۷/۰۵۱ **	۲۳۶/۳۳ ±۱۰/۸۱۳ ***
	۱ هفته بعد از تزریق تتراکلرید کربن	۶۱/۶۶ ±۷ /۵۱۳	۱۳۳/۸۳ ± ۹/۴۱۷
	دو هفته بعد از تزریق تتراکلرید کربن	۵۶/۵ ± ۶ /۲۶۵	۱۳۸/۱۶ ±۷/۶۱۵
	۱۵ روز بعد از رژیم غذائی همراه با زردچوبه	۳۸/۸۳±۴ /۰۶۷	۱۳۱/۳۳ ±۱۳ /۸۹۱
پیش و پس درمانی – ۱۵ روز پیش درمانی با زردچوبه همراه با ادامه درمان پس از تتراکلزید کربن	۲۴ ساعت بعد از تزریق تتراکلرید کربن	۴۰±۴ /۷۰۴	۱۴۰ /۸۳±۱۴ /۵۴۵
	۴۸ ساعت بعد از تزریق تتراکلرید کربن	۳۷/۸۳±۲ /۸۲۲	۱۳۰/۳۳ ±۹ /۳۵۴
پیش درمانی– ۱۵ روز پیش درمانی با زردچوبه و ادامه آن با غذای معمولی	۱۵ رور بعد از رژیم غذائی همراه با زردچوبه	۴۲/۸۳ ±۷ /۲۸۵	۱۳۷/۶۶ ±۹/۲
	۲۴ ساعت بعد از تزریق تتراکلرید کربن	۴۶/۸۳ ± ۵/ ۹۴۹	۱۴۴ ± ۸/۹۷
	۴۸ ساعت بعد از تزریق تتراکلرید کربن	۳۹/۱۷ ± ۴ /۰۵۳	۱۳۴/۱۷ ± ۸/۴۰۸

داده ها بصورتMean ± SEM نشـان داده شـده اسـت. نتایج مورد آزمون آماری ANOVA یکطرفه واقع شده و سـپس تجزیه و تحلیل داده ها توسط تست Tukeyانجام شد. $P< 0.05$ به عنوان سطح معنی دار در نظر گرفته شد. $P < 0 . 001$ *** $p < 0.01$ ** $p < 0. 05$ *

و هفتـه اول نشـان داد که میزان آنها در مقایسـه با گـروه کنترل تا حد نرمـال کاهش پیدا نموده بطوریکـه در هفته دوم مقدار آنزیمهای فوق در حد نرمال بود واختلاف معنی داری را با گروه کنترل نشـان نداد (جدول۱ و نمودارهای۳ و۴).

در گروه های شـم کنترل نیز ۲۴ سـاعت پس از تزریق پارافین مایع وتجویز خوراکی روغن آفتاب گردان خون گیری انجام وسطوح پلاسمایی AST وALT بررسی شد. که میزان آنها در مقایسه با گروه کنترل دارای اختلاف معنی داری نبود (جدول۱ و نمودارهای۱ و۲) .

در گـروه پیـش وپس درمانی موشـهای صحرائی پـس از انتقال به آزمایشگاه به مدت ۱۵ روز با پودر زردچوبه به همراه غذای معمولی تغذیه شـدند که این تغذیه تا پایان آزمایش ادامه پیدا کرد. پس از انقضای این مدت مقدار AST وALT سرم خون موشها تعیین شد که در هر دو مورد مقدار آنزیمها کاهش مختصری را در مقایسه با گروه کنترل نشان می داد. پس از تزریق تتراکلرید کربن بهمراه حلال آن (پارافین مایع) با دوز معین بصـورت .i.p به آنها تزریق و۲۴ و۴۸ سـاعت بعد مقدار آنزیمها ی فوق تعیین گردید. نتایج به دسـت آمده نشان داد که مقدار AST وALT آنها

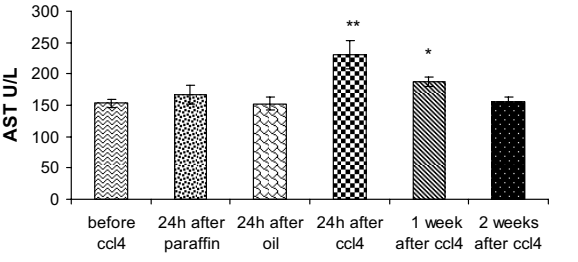

نمودار ۱- مقدار AST (آسپارتات آمینوترانسفراز) درگروه کنترل وشم کنترل.
N=6, MEAN ±SEM , tukey, ** p< 0.001, * p < 0.01

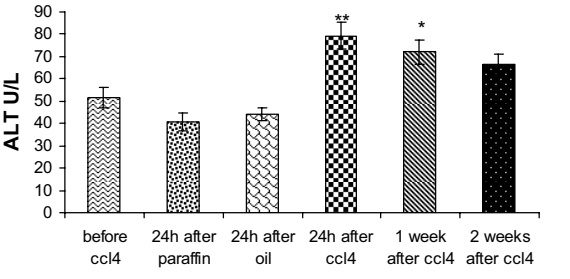

نمودار ۲- مقدارALT (آلانین آ مینو ترانسفراز) در گروه کنترل وشم کنترل.
N=6, MEAN ±SEM , tukey, ** p< 0.001, * p < 0.01

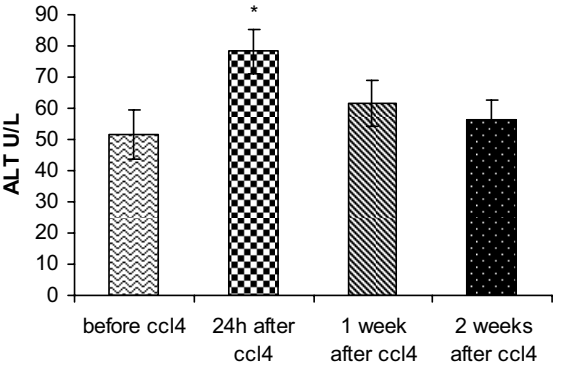

نمودار ۳- مقدارALT در گروه پیش درمانی.
N=6, MEAN ±SEM, tukey, * p < 0.01

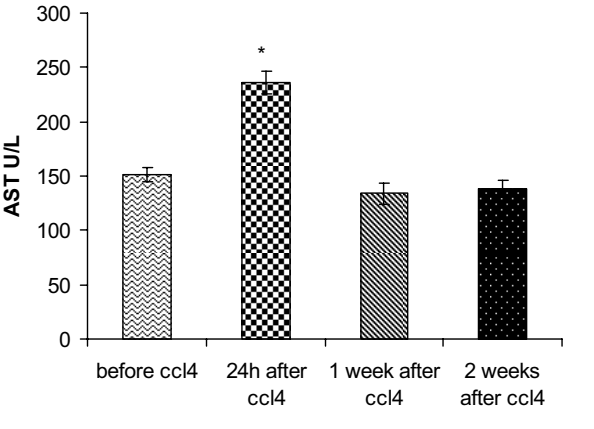

نمودار۴- مقدار AST در گروه پیش درمانی.
N=6, MEAN ±SEM, tukey, * p < 0.01

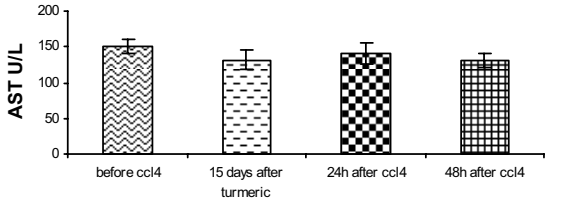

نمودار۵- مقدار AST در گروه پیش وپس درمانی ومقایسه آن با گروه کنترل.

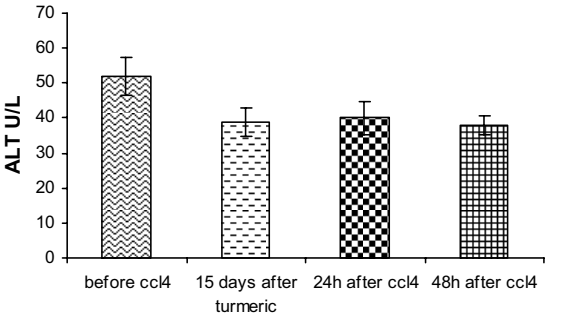

نمودار۶- مقدار ALT در گروه پیش وپس درمانی ومقایسه آن باگروه کنترل

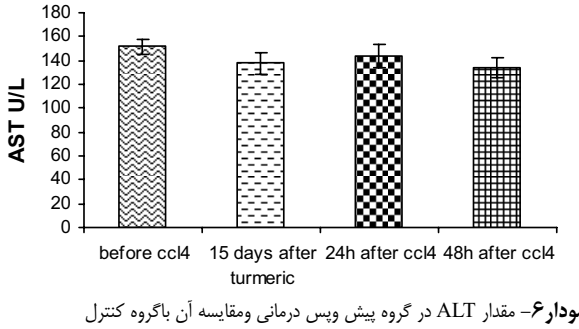

نمودار۶- مقدار ALT در گروه پیش وپس درمانی ومقایسه آن باگروه کنترل

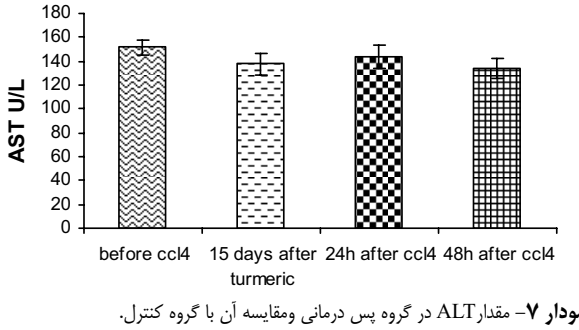

نمودار ۷- مقدارALT در گروه پس درمانی ومقایسه آن با گروه کنترل.

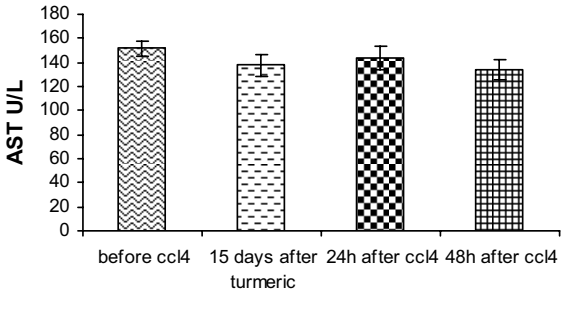

نمودار۸- مقدار AST در گروه پس درمانی ومقایسه آن با گروه کنترل

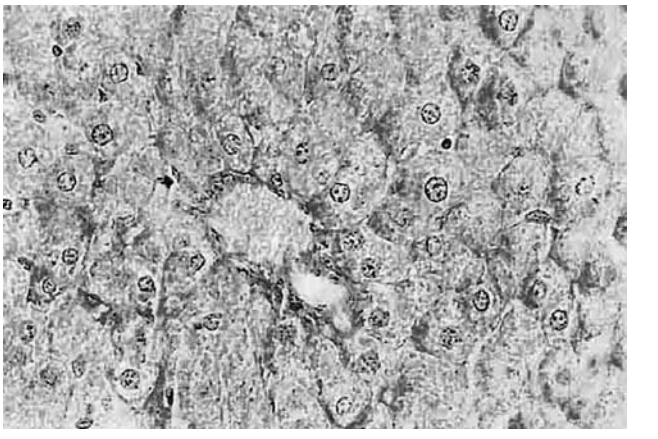

شکل۱– مقطع کبد موش صحرائی(گروه کنترل ,تجمع گلیکوژن را در یک طرف سلولهای کبدی نشان می دهد). رنگ آمیزی PAS ,درشتنمائی ۴۲۰×

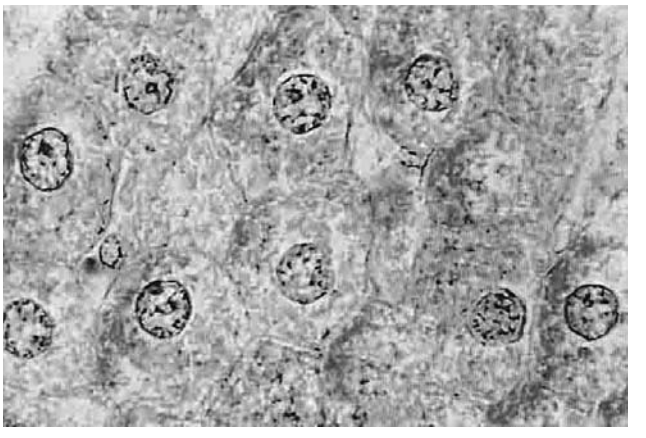

شکل ۳– مقطع کبد موش صحرائی (در این مقطع که ۲۴ ساعت بعد از تزریق تتراکلرید کربن تهیه شده است تجمع چربی , حالت واکوئلرو نکروز دیده می شود). رنگ آمیزی پاس وپیک وایندیگوکارمین, درشتنمائی۴۲۰×

شکل ۲– مقطع کبد موش صحرائی (گروه کنترل, در این مقطع هیچگونه آثار هپاتوتوکسیسیته نظیر تجمع چربی , حالت واکوئلرو نکروز دیده نمی شود) . رنگ آمیزیH&E درشتنمائی۴۲۰×

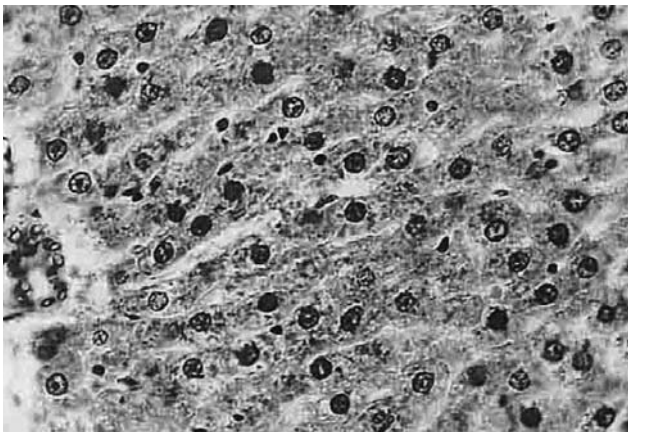

شکل۴– مقطع کبد موش صحرائی (گروه پیش درمانی, در این مقطع هیچگونه آثار هپاتوتوکسیسیته نظیر تجمع چربی , حالت واکوئلرو نکروز مشاهده نمی شود , تجمع گلیکوژن در یک طرف هپاتوسیتها قابل مشاهد می باشد. رنگ آمیزی پاس وپیک, درشتنمائی۴۲۰×

در مقایسه با مقدارAST وALT گروه کنترل فاقد اختلاف معنی داری است (نمودار۵ و۶).

درگروه پیش درمانی موشها به مدت ۱۵ روز با غذای معمولی وپودر زردچوبه همراه حامل روغن آفتاب گردان تغذیه شدند، بعد از اتمام ۱۵ روز و تجویز تتراکلرید کربن آنها فقط از غذای معمولی استفاده کردند. سنجش آنزیمی ۲۴ ساعت بعد از تزریق تتراکلرید کربن نشان داد که میزان آنها در مقایسه با گروه کنترل دارای اختلاف معنی داری نیست. نتایج بدست آمده پس از ۴۸ ساعت بعد نیز حاکی از بی معنی بودن مقادیر آنزیمها در مقایسه با گروه کنترل بود (جدول۱ و نمودارهای۷ و۸).

نتایج مطالعات هیستوپاتولوژیک

منظره ماکروسکوپی کبد در گروه کنترل (نرمال) دارای رنگ قرمز تیره و یا قهوه ای مایل به قرمز می باشد. در نمونه میکروسکوپی کبدهای گروه کنترل که با رنگ آمیزی PAS رنگ شده بودند تجمع گلیکوژن در یک طرف سلولهای کبدی بوضوح قابل رویت بود (شکل۱). در رنگ آمیزی H&E نیز سلولهای کبدی بصورت نسبتا منظم دیده میشدند (شکل۲). در هر دو نوع رنگ آمیزی هیچ گونه آثار هپاتوتوکسیسیته مشاهده نشد. ۲۴ ساعت پس از تزریق تتراکلرید کربن حیوانات قربانی و کبد آنها برای بررسیهای بافت شناسی جدا شد. در مقاطع میکروسکوپی تهیه شده از کبد که با رنگ آمیزی پاس و پیک ایندیگوکارمین رنگ شده بودند آثاری از جمله تجمع چربی, حالت واکوئلر و نکروز که بعنوان هپاتوتوکسیسیته ناشی از تتراکلریدکربن نیز در نظر گرفته شده اند قابل رویت بود . مقدار گلیکوژن در این مقاطع در مقایسه با مقاطع تهیه شده از گروه کنترل بسیارکمتر بود (شکل۳).

گروه پس درمانی

مقاطعی که یک هفته پس از تزریق تتراکلرید کربن از حیوان در این گروه تهیه گردید هیچیک از علائم پاتولوژیک ناشی از تاثیر سمی تجویز تتراکلرید کربن مشاهده نشد و سطح آنزیمی با توجه به جدول شماره یک کاملا طبیعی بود (شکل۴) .

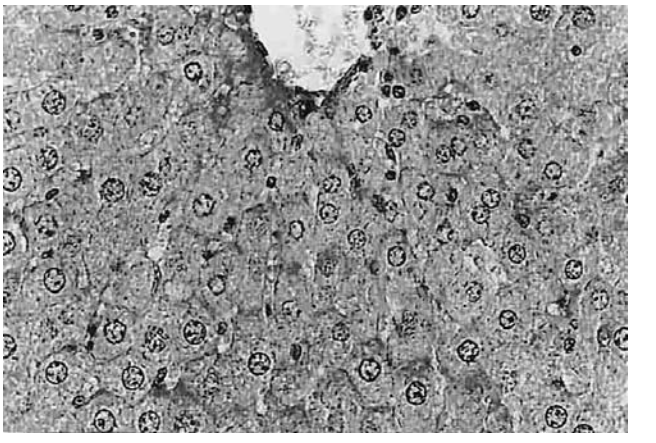

شکل۵- مقطع کبد موش صحرائی (گروه پیش و پس درمانی, در این مقطع هیچگونه آثار هپاتوتوکسیسیته نظیر تجمع چربی , حالت واکوئلرو نکروز مشاهده نمی شود , تجمع گلیکوژن در یک طرف هپاتوسیتها قابل مشاهد می باشد. رنگ آمیزی پاس وپیک, درشتنمائی۱۰۵۰×

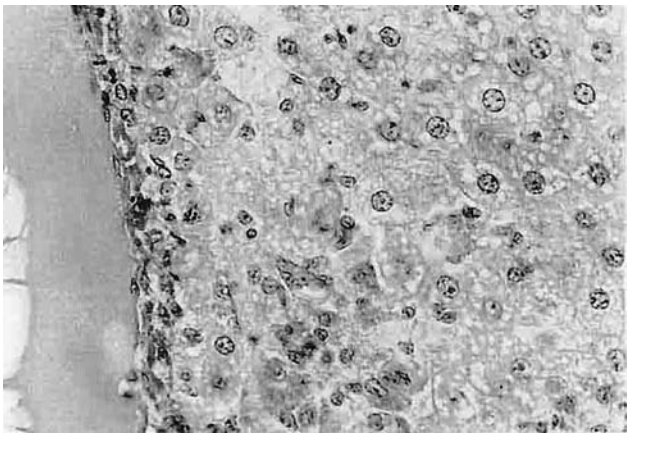

شکل۶- مقطع کبد موش صحرائی (گروه پس درمانی, در این مقطع هیچگونه آثار هپاتوتوکسیسیته نظیر تجمع چربی , حالت واکوئلرو نکروز مشاهده نمی شود , تجمع گلیکوژن در یک طرف هپاتوسیتها قابل مشاهد می باشد. رنگ آمیزی پاس وپیک, درشتنمائی۴۲۰×

گروه پیش و پس درمانی

پس از تغذیه ۱۵ روزه موشها با غذای معمولی بهمراه پودر زردچوبه همراه با روغن آفتاب گردان تتراکلرید کربن با دوز معین تزریق و ۲۴ و ۴۸ ساعت بعد از تزریق تتراکلرید کربن مقاطعی از کبد آنها تهیه شد. پس از رنگ آمیزی , کبد آنها مورد بررسی میکروسکوپی قرار گرفت . برخلاف گروه کنترل هیچ گونه آثار هیستوپاتولوژیک که موید آسیب کبدی است در مقاطع میکروسکوپی مشاهده نشد (شکل۵).

گروه پیش درمانی

بعد از ۱۵ روز تغذیه موشها با غذای معمولی بهمراه پودر زردچوبه همراه با روغن آفتاب گردان تتراکلرید کربن تزریق و ادامه تغذیه در این گروه فقط با غذای معمولی بود. ۲۴ و۴۸ ساعت بعد از تزریق تتراکلرید کربن مطابق گروه پیش و پس درمانی مقاطعی از کبد آنها تهیه و مورد رنگ آمیزی های ذکر شده در این تحقیق قرار گرفتند. نتایج بدست آمده نشان داد که سلولهای کبدی تحت تاثیر تتراکلرید کربن دچار مشکلات هیستوپاتولوژیک جدی نشدند (شکل۶).

بحث

در بیشتر تحقیقات انجام شده در جهان از جمله مطالعه انجام شده توسط دانشمندان هندی از کورکومین یعنی ماده موثر زردچوبه استفاده شده است، اما با توجه به اینکه در اکثرخانواده ها پودر ریزوم گیاه زردچوبه بعنوان چاشنی مورد توجه است، لذا در تحقیق حاضر از پودر ریزوم زردچوبه را استفاده گردید. تجویز پودر به صورت خوراکی حدود ۱۰ برابرکورکومین تجویز شده در سایر تحقیقات بود[۱۷]. آثار تخریبی تتراکلرید کربن وآثار ترمیمی وحفاظت پودر زردچوبه بر خلاف مطالعه Deshphade وهمکاران در تحقیق حاضر از دو جنبه آنزیمی وپاتولوژیکی بررسی شد.

نتایج بدست آمده از سنجش آنزیمی در گروه کنترل و گروه پس درمانی نشان داد که مقدار AST وALT در هفته اول و دوم کاهش پیدا نموده است ولی این کاهش در گروه پس درمانی بسیار چشم گیرتراست که نشان دهنده توانائی قدرت ترمیم پودر زردچوبه می باشد. در گروه پیش و پس درمانی با توجه به نتایج بدست آمده در این گروه و مقایسه آن با نتایج حاصل شده در گروه پس درمانی یعنی افزایش معنی دار AST وALT ۴۲ ساعت پس از تزریق تتراکلرید کربن ($p<0.001$) میتوان اثرحفاظتی پودر زردچوبه را بر روی سلولهای کبدی مورد توجه قرار داد و همچنین میتوان ادعا نمود که تجویز خوراکی پودر ریزم زردچوبه علاوه براثر درمانی آن دارای اثر حفاظتی نیز می باشد . مکانیزم اثرحفاظتی زردچوبه به خوبی روشن نیست [۱۰] ولی مشخص شده است که Curcumin (ماده فعال آن) میتواند تولید و ترشح صفرا را افزایش دهد. لذا میتوان پیشنهاد نمود که Curcumin دفع صفرا را افزایش داده و آنهم به نوبه خود پاکسازی متابولیتهای سمی را از سیستم تسریع می نماید. Curcumin همچنین بعنوان یک ماده پاکسازی کننده رادیکالهای آزاد شناخته شده است که می تواند نقش آنتی اکسیدان داشته باشد [۱۰] .

Deshphade وهمکاران درگزارش خودشان پیشنهاد کردند که زردچوبه ممکن است اثر حفاظتی خود را در دو مسیر اعمال نماید.

۱- از طریق افزایش دفع متابولیت های سمی.

۲- به عنوان یک رادیکال آزاد پاکسازی کننده وهمچنین به عنوان یک مهار کننده پراکسیداسیون چربی[۱۰].

۴۲ ساعت بعد از مسمومیت سلولهای کبد باتتراکلرید کربن تغییر چربی و وزیکولاسیون تقریبا عمده ترین عارضه هیستوپاتولوژیک در گروههای آزمایشی بود (شکل۳). در مسمومیت با تتراکلرید کربن تغییر اولیه در رتیکولوم آندوپلاسمیک صاف است که بصورت متورم شدن سیسترناها بدلیل آسیب به غشاء و ورود آب ایجاد می شود. با تشکیل ریشه های آزاد از تتراکلرید کربن به زودی به دنبال آن ریزش ریبوزوم ها و تجزیه پلی ریبوزومها از رتیکولوم اندوپلاسمیک خشن دیده می شود که مانع سنتز پروتئینی میگردند. از این پس قطعه قطعه شدن وجدا ماندن

قطعات بقایای رتیکولوم اندوپلاسمیک بوجود میآید [۱۹]. این تغییرات ممکن است دو ساعت قبل از تغییرات میتوکندریائی ظاهر شود. وبدنبال آن قطرات چربی در سیتوپلاسم ظاهر میشود . تری گلیسریدها میتوانند در سلول کبدی فقط به شکل لیپوپروتئین رهایش شوند. با متوقف شدن سنتز پروتئین در مسمومیت با تتراکلرید کربن نقصی در تهیه پروتئین چربی پذیر(آپوپروتئین) لازم برای تشکیل لیپوپروتئین ومکانیزم اگزوسیتوز آنها بوجود می آید ، از این رو حبابهای چربی در این سلولهای آزرده به جای رهایش به تدریج جمع شده وسبب انباشتگی چربی می گردد. با مرور زمان غشاء سلول صدمه دیده ومنجر به ورود کلسیم اضافی می شود که باعث آزار میتوکندریها میگردد واز فسفریلاسیون اکسیداتیو جلوگیری می نماید. سپس به دنبال آن تورم میتوکندریها پدید می آید. بدنبال متورم شدن میتوکندریها تقریبا آنچه را که برای آزار هیپوکسی توصیف شده است رخ می دهد. همراه با ورود کلسیم مرحله غیر قابل برگشت در آسیب سلولهای کبدی شروع می شود[۱۹].

نتایج بدست آمده از مشاهدات میکروسکپی در هفته اول ودوم بعد از تزریق تتراکلرید کربن در گروه پس درمانی، آثار مسمومیت وآسیب سلولهای کبدی را نشان نداد که خود می تواند موید تاثیر پودر ریزوم زردچوبه بر روند ترمیم کبد آسیب دیده باشد.

نتایج وبررسی های مقاطع میکروسکپی در گروه پیش و پس درمانی هیچگونه آثار هیستوپاتولوژیک نشان ندادند. لذا میتوان ادعا نمود که پودر ریزوم زردچوبه احتمالا دارای قابلیت حفاظتی سلولهای کبدی در مقابل آثار هپاتوتوکسیسیته تتراکلرید کربن می باشد.

به منظور نشان دادن میزان گلیکوژن در مقاطع کبدرت، از تکنیک رنگ آمیزی اختصاصی PAS (پریودیک اسید شیف) استفاده شد. درمطالعه مقاطع تهیه شده از کبد موشهای گروه کنترل (شکل۱) تجمع گلیکوژن در یک طرف سلولهای کبدی مشخص بود. در شکل۳ که از کبد موشهائیکه تحت تاثیر تتراکلرید کربن قرار گرفته بودند علاوه بر نشان دادن آثار مسمومیت هپاتوسیت ها، مشخص کردن موقعیت گلیکوژن نیز مورد نظر بود، مقطع فوق آثار بسیار مختصری از وجود گلیکوژن را نشان میداد. یکی از مهمترین اثرات انسولین ذخیره کردن قسمت اعظم گلوکز جذب شده بعد از صرف غذا به صورت گلیکوژن در کبد است . از طرفی انسولین آنزیم فسفوریلاز را مهار کرده ومانع تجزیه گلیکوژن ذخیره شده درکبد میشود[۲۰].

احتمال دارد تتراکلرید کربن با ورود به سلولهای کبدی از مهار آنزیم فسفوریلاز توسط انسولین جلوگیری کرده که با فعال شدن این آنزیم ، گلیکوژن به گلوکز ۶ فسفات تبدیل می شود، که در نهایت آنزیم گلوکز۶ فسفات موجب جدا کردن رادیکال فسفات از گلوکز می شود واین امر به گلوکز آزاد اجازه می دهد تا مجددا به داخل خون انتشار یابد [۲۰]. بنابراین در چنین حالتی اگراز تکنیک رنگ آمیزی پاس جهت مشاهده گلیکوژن در سلولهای کبدی استفاده گردد، این رنگ آمیزی جواب مناسبی نخواهد داد (شکل۳).

در گروه پیش و پس درمانی که موشها ۵۱ روز با پودر زردچوبه بهمراه غذای عادی تغذیه شده وسپس تحت تاثیر تتراکلرید کربن قرار گرفته بودند نیز نمونه برداری از کبد انجام شد، بررسی های مقطع تهیه شده (شکل۴) در این گروه هیچگونه آثار مسمومیت با تتراکلرید کربن را نشان ندادند. از طرفی نتایج سنجش های آنزیمی نیز (جدول۱) مشخص می کند که سطوح آنزیمی AST و ALT در مقایسه با گروه کنترل فاقد اختلاف معنی دار می باشد. لذا می توان ادعا نمود که پودر زردچوبه هپاتوسیت ها را در مقابل تتراکلرید کربن حفاظت نموده ومانع تاثیر سوء تتراکلرید کربن بر آنها می شود.

درگروه پس درمانی نیز با توجه به نتایج آنزیمی (جدول۱) ونتایج هیستوپاتولوژیکی (شکل۶) تفاوت عمده ای بین آنها ملاحظه نشد، در واقع تغذیه ۱۵ روزه که در هر گروه مشترک بود مهمترین عامل در حفاظت سلول های کبد می باشد . گرچه به نظر می رسد ادامه تغذیه به همراه زردچوبه در حفاظت هپاتوسیتها موثرتر باشد.

در مجموع با توجه به نتایج بدست آمده احتمال دارد پودر زردچوبه موجب افزایش مقاومت سلولهای کبدی در برابر تتراکلرید کربن باشد و احتمالا قدرت نفوذ پذیری غشاء سلول ها را نسبت به تتراکلرید کربن کاهش میدهد. به این ترتیب پودر زردچوبه نه فقط اثرات درمانی در آسیبهای کبدی از خود بروز میدهد بلکه دارای اثرات پیش گیری کننده از بروز آسیبهای کبدی نیز میباشد که شاید بتوان این اثرات را به قابلیت آنتی اکسیدانی ماده مؤثره زردچوبه نیز نسبت داد.

تشکروقدردانی

بدین وسیله از خانم ساره رضاییان که در این تحقیق همکاری لازم را مبذول فرمودند تشکر وقدردانی می شود.

منابع

[۱] زرگری نژاد ، ع. گیاهان داروئی ، جلد چهارم، چاپ چهارم ، انتشارات دانشگاه تهران ،۱۳۶۹ .

[2] Ammon, H.P., Wahl, M.A., Pharmacology of Curcuma longa, Planta Med, 57 (1991) 1- 7.

[۳] پرداختی،ع. ، شریعت، م . بررسی اثرات درمانی سیلای مارین در سمیت حاد کبدی ایجاد شده توسط تتراکلرید کربن در موش، پایان نامه درجه دکتری، دانشکده داروسازی، دانشگاه مشهد، (۷۲-۱۳۷۱).

[4] Ammon, H.P. and Wahl, M.A. Pharmacology of Curcuma longa , ***Planta Med***, 57 (1991) 1-7.

[5] Cohly, H.H. , Taylor, A., Angel, M.F., Salahudeen, A.K. Effect of turmeric , turmerin and curcumin on H2O2 Induced renal epithelial (LLC–PK1) cell injury, ***Cancer Res***, 24 (1998) 49–54 .

[6] Kawamori, T., Lubet, R., Steele, V.E., Kelloff, G.J.,

Kaskey, R.B., Rao, C.V., Reddy, B.S. Chemopreventive effect of Curcumin agent, during the prostages of colon cancer, ***Cancer Res***, 59 (1999) 597–601.

[7] Kuttan, R., Sudheeran, P.C., Joseph, C.D. Turmeric and curcumin as topical agents in cancer theapy. ***Tumori***, 73 (1987) 29-31.

[8] Luper, S.A. review of plants used in the treatment of liver disease:part two, ***Altern Med Rev***, 4 (1999)178-88.

[9] Nagabhushan, M., Bhide, S.V. Curcumin as an inhibitor of cancer, ***J Am Coll Nutr***, 11(1992) 192-8.

[10] Deshphade, U.R., Gadre, S.G., Raste, A.S., Pillai, D. , Bhide, S.V., Samule, A.M. Protective effect of turmeric (curcuma longa) extract on carbon tetrachloride-induced liver damage in rats. ***Indian J Exp Biol***, 36 (1998) 573-7.

[11] Donatus, I.A., Vermeulen, N.P. Cytotoxic and cytoprotective activities of curcumin. Effects on paracetamol – induced cytotoxicity, lipid peroxidation and glutathione depletion in rat hepatocytes, ***Biochem Pharmacol***, 39 (1990) 1869-75 .

[12] Soni, K.B. ,Lahiri, M., Chackradeo, P., Bhide, S.V., Kuttan, R. Protective effect of food additives on aflatoxin – induced mutagenicity and hepatocarcinogenicity, ***Cancer Lett***, 115 (1997) 129 – 33.

[13] Osawa, T., Sugiyama, Y., Inayaoshi, M., Kawakishi, S. Antioxidative activity of tetrahydrocurcuminoids, ***Biosci Biotechnol Biochem***, 59 (1995) 1609 – 12 .

[14] Quiles, J.L., Aguilera, C., Mesa, M.D., Ramirez – Tortosa, L., Gil, A. An ethanolic – aqueous of Curcuma longa decreases the susceptibility of liver microsomes and mitochondria to lipid peroxidation in atherosclerotic rabbits, ***Biofactors***, 8 (1998) 51–7.

[15] Reddy, A.C., Lokesh, B.R. Effect of Dietary turmeric (Curcuma longa) on iron – induced lipid peroxidation in the rat liver, ***Food Chem Toxicol***, 32 (1994) 279–83.

[16] Scartezzini, P., Speroni, E. Review on some plants of indian traditional medicine with antioxidant activity, ***J Ethnopharmacol***, 71 (2000) 23-43.

[17] Selvam, R., Subramanian, L.,Gayathri, R., Angayarkanni, N. The anti-oxidant activity of turmeric (Curcuma longa). ***J Ethnopharmacol***, 47 (1995) 59-67.

[18] Singh, A., Singh, S.P., Bamezai, R. Postnatal modulation of hepatic biotransformation system enzymes via translactational exposure of F1 mouse pups to turmeric and Curcumin. ***Cancer Lett***, 96 (1995) 87-93.

[۱۹] بهادری، م. فن آسیب شناسی وروشهای رنگ آمیزی، چاپ دوم، انتشارات دانشگاه تهران ، (۱۳۶۹) ۲۴۹– ۲۴۵.

[۲۰] شـــکور، ع. شفائی، ش. علوی،م. اصول پاتولوژی عمومی، انتشارات بنفشه ودانش پژوه، تهران، (۱۳۶۹) ۴۱–۳۸.

[۲۱] گایتون آ. ، فیزیولوژی پزشـــکی ، ترجمه دکتر فرخ شـــادان ، جلد ســـوم ، چاپ هشتم، انتشارات چهر، تهران، ۱۳۶۸.

متن کامل این مقاله از طریق وب سایت مجله قابل دسترسی است www.phypha.ir/ppj