



Effects of congenital hypothyroidism on the morphology of trigeminal motoneuron assessed by the Golgi staining method in rats

Hamid Sepehry^{1,2}, Farzaneh Ganji^{2,3*}

1. Dept. Physiology, Faculty of Medicine, Golestan University of Medical Sciences, Gorgan, Iran
2. Golestan Neuroscience Research Center, Golestan University of Medical Sciences, Gorgan, Iran
3. Dept. Biology, Faculty of Science, Golestan University, Gorgan, Iran

Received: 19 Feb 2010

Accepted: 17 Mar 2010

Abstract

Introduction: Appropriate thyroid hormone (TH) levels are essential during the critical period of brain development, which is associated with the growth of axons and dendrites and synapse formation. In rats, oral motor circuits begin to reach to their adult pattern around 3 weeks after birth, the period in which alteration from sucking to biting and chewing occurs (weaning time). Trigeminal motor nucleus (Mo5) as the supplier of nerves that innervate jaw muscles, shows obvious developmental changes during this period. TH may have an important role in these changes.

Methods: Time pregnant female rats received 50 ppm propylthiouracil (PTU) in their drinking water from 16th day of pregnancy, continued to 23rd day post partum, while control group received tap water. Brain stems of 6 male 23-day-old pups in each experimental group were processed for Golgi staining method. Using rotary microtome, brain stem paraffin embedded blocks were cut to 70 micron slices. Mo5 tissue sections were selected for photography and morphological analysis. Cell body measurements were performed using Starter image analyzer software. Modified Sholl's concentric circles technique was used for the morphological analysis of the dendrites.

Results: The results of cell body measurements revealed a significant decrease in the soma size of trigeminal motoneurons in hypothyroid pups. Besides, counting of the dendrites showed that the number of secondary, tertiary and higher order dendrites, but not primary dendrites, showed a significant decrease compared to the normal group.

Conclusion: The important role of thyroid hormone in motoneurons development and neurofilaments formation suggests that congenital hypothyroidism can alter the cell size and dendritic arborization pattern of trigeminal motoneurons.

Key words: hypothyroidism, trigeminal motoneurons, dendrite arborization

* Corresponding author e-mail: fganji2@yahoo.com
Available online at: www.phypha.ir/ppj

بررسی اثر هایپوتیروئیدیسم مادرزادی بر روی مورفولوژی نورون های هسته حرکتی عصب سه شاخه در موش صحرائی با روش رنگ آمیزی گلژی

حمید سپهری^{۱،۲}، فرزانه گنجی^{۲،۳*}

۱. گروه فیزیولوژی، دانشگاه علوم پزشکی گرگان، گرگان
۲. مرکز تحقیقات علوم اعصاب دانشگاه علوم پزشکی گلستان، گرگان
۳. گروه زیست شناسی، دانشکده علوم دانشگاه گلستان، گرگان

پذیرش: ۲۶ اسفند ۸۸

دریافت: ۳۰ بهمن ۱۳۸۸

چکیده

مقدمه: در دوره ی حساس تکوین مغز که در آن رشد اکسونها و دندریت ها صورت می گیرد غلظت هورمون تیروئید باید در محدوده خاصی قرار داشته باشد. در موش صحرائی تمایز مدارهای حرکتی دهانی به الگوی بالغ از حدود هفته سوم پس از تولد و هم زمان با تغییر الگوی تغذیه از مکیدن به جویدن (پایان شیرخوارگی) تثبیت می شود. در این زمان نورون های هسته حرکتی عصب سه شاخه تغییرات مورفولوژیک چشمگیری نشان می دهند.

روش ها: موش های صحرائی ماده باردار به دو گروه کنترل و هایپوتیروئید تقسیم شده و موش های گروه هایپوتیروئید از روز ۱۶ بارداری تا روز ۲۳ پس از زایمان داروی آنتی تیروئید پروپیل تیو اوراسیل را با غلظت ۵۰ ppm در آب آشامیدنی دریافت کردند. در روز بیست و سوم مراحل رنگ آمیزی گلژی بر روی ۶ موش نر از هر گروه انجام گرفت. با استفاده از میکروتوم روتاری برشهای ۷۰ میکرونی از بلوک های پارافینی ناحیه هسته حرکتی عصب سه شاخه تهیه شد و مراحل آماده سازی برای عکسبرداری انجام شد. اندازه گیری مساحت جسم سلولی نورونها با استفاده از نرم افزار Starter و آنالیز مورفولوژی دندریتها به روش دوایر متحدالمركز شول انجام گرفت.

یافته ها: اندازه گیری مساحت اجسام سلولی ثانویه کاهش معنی داری در اندازه جسم سلولی نورون ها در گروه هایپوتیروئید نسبت به گروه کنترل نشان داد. تعداد دندریتهای اولیه (درجه اول) تغییر معنی داری نشان نداد، در حالی که کاهش تعداد دندریت های درجه دوم و بالاتر معنی دار بود.

نتیجه گیری: از آنجا که هورمون تیروئید در تکوین سلول های عصبی و شکل گیری نورو فیلامان ها نقش مهمی به عهده دارد، هایپوتیروئیدیسم مادرزادی می تواند به کاهش اندازه نورون های حرکتی و تغییر الگوی انشعابات دندریتی آنها منجر شود.

واژه های کلیدی: هایپوتیروئیدیسم، هسته حرکتی عصب سه شاخه، انشعابات دندریتی

مقدمه

دارد. در حال حاضر حدود یک میلیارد نفر در جهان به نوعی دچار اختلالات هورمون تیروئید هستند و در بسیاری کشورها بیماریهای ناشی از اختلالات هورمون تیروئید پس از دیابت شایعترین بیماریهای غدد درون ریز محسوب می شوند. این هورمون علاوه بر آثار متابولیکی که تقریباً بر روی همه سلولها در بدن اعمال می کند نقش مهمی در روند تکوین و بخصوص

هورمون تیروئید در بدن مهره داران آثار بسیار گسترده ای

fganji2@yahoo.com
www.phypha.ir/ppj

* نویسنده مسئول مکاتبات:
وبگاه مجله:

بیوشیمیائی تکوین عضلات اسکلتی انجام گرفته [۱۸،۱۹،۲۰،۲۴]، نقش مهم هورمون تیروئید و اعصاب را در تکوین عضلات به اثبات رسانده اند. تغییرات مورفولوژیک نورونهای حرکتی عضله جونده در روند تکوین موش های سوری و موش های صحرایی نرمال به طور هم زمان با تغییر الگوی تغذیه رخ می دهد [۱۸،۲۰].

امروزه جزئیات مربوط به تغییر در آناتومی، هیستوشیمی و عملکرد عضلات اسکلتی در مدل‌های هایپوتیروئیدیسم مادرزادی روشن شده است اما این تغییرات در نورونهای حرکتی عصب دهنده به آنها در زمان کمبود هورمون تیروئید کمتر مورد بررسی قرار گرفته اند. در این تحقیق اثر هایپوتیروئیدیسم مادرزادی بر روی مورفولوژی نورون های هسته حرکتی عصب زوج پنجم که به تعدادی از عضلات صورت از جمله عضله جونده (masseter) مهم ترین عضله درگیر در عمل تغذیه پستانداران - عصب رسانی می کند در ۲۳ روزگی که پایان دوران شیرخوارگی محسوب می شود با روش رنگ آمیزی گلژی مورد مطالعه قرار گرفته است، این روش جزئیات مورفولوژی سلولهای عصبی و به ویژه دندریتها را به خوبی مشخص می کند و به همین دلیل برای ارزیابی وضعیت دندریتهای نورونهای هسته حرکتی عصب سه شاخه که با دریافت سیناپسهای متعدد در برقراری مدارهای حرکتی دهانی نقش مهمی به عهده دارند روش مناسبی به حساب می آید.

مواد و روشها

موش های ماده‌ی باردار با تاریخ معین شروع بارداری به دو گروه نرمال و هایپوتیروئید تقسیم شدند. موشهای گروه نرمال آب آشامیدنی معمولی دریافت کرده و موشهای گروه هایپوتیروئید از روز شانزدهم بارداری که با شروع فعالیت غده تیروئید در جنین مصادف است [۲۱] در آب آشامیدنی خود داروی ضد تیروئید پروپیل تیو اوراسیل (PTU) را با غلظت ۵۰ ppm دریافت کردند، با توجه به منابع موجود [۷،۱۵] این غلظت برای القای هایپوتیروئیدیسم کافی بوده و مرگ و میر نوزادان را در حد متوسط حفظ می کند. به دلیل مزه تلخ PTU از شیرین کننده مصنوعی ساکارین سدیم (یک قرص برای هر ۱۰۰ میلی لیتر آب) استفاده شد، این تیمار تا پس از زایمان ادامه

تکوین سیستم عصبی - عضلانی دارد. اختلالات عصبی - عضلانی از جمله هایپوتونی در هایپوتیروئیدیسم مادرزادی (congenital hypothyroidism) شایعند [۲] و بسیاری از بیماران هایپوتیروئید از عوارض عضلانی شکایت دارند. عوارض ناشی از هایپوتیروئیدیسم مادرزادی در اغلب مناطق دنیا گزارش می شود و امروزه تلاش های بسیاری برای تشخیص به موقع و درمان آن به عمل می آید. یکی از علائم اولیه در نوزادان هایپوتیروئید مشکل در تغذیه است [۲،۳۱] و در صورتی که هورمون درمانی با دوز مناسب به موقع انجام نگردد این علامت همراه با اختلالات رشد و عقب ماندگی ذهنی در کودکان هایپوتیروئید نیز مشاهده خواهد شد [۳۰].

به نظر می رسد هورمون تیروئید در تکوین رفتارهای تغذیه ای و مدارهای حرکتی دهانی که در شروع عمل جویدن اهمیت دارند نقش داشته باشد. به منظور ارزیابی این فرضیه تحقیقات متعددی با استفاده از مدل‌های هایپوتیروئیدیسم مادرزادی بر روی حیوانات آزمایشگاهی انجام گرفته است. با توجه به اینکه دوره زمانی حساسیت مغز به هورمون تیروئید در انسان - که تقریباً سه ماهه آخر بارداری تا سه ماهه اول پس از تولد را در بر می گیرد - معادل ۱۵ - ۱۰ روز ابتدای زندگی موش صحرایی است [۳]، مدل موش صحرایی برای بررسی آثار ناشی از هایپوتیروئیدیسم مادرزادی بر روی تکوین مدارهای حرکتی دهانی مدل مناسبی محسوب می شود.

نوزادان همه پستانداران و از جمله انسان تغذیه را با مکیدن شروع می کنند و سپس در طی مراحل رشد و نمو مکیدن با جویدن جایگزین می شود [۱۶،۲۵]. در موش صحرایی در پایان شیرخوارگی فنوتیپ عضله جونده (masseter muscle) که از مهمترین عضلات پائین آورنده آرواره است به سرعت تغییر کرده و فیبرهای آهسته آن به فیبرهای سریع تبدیل می شوند تا حیوان بتواند بجود و گاز بگیرد [۱۴، ۲۵، ۲۷]. یکی از عوامل کنترل کننده این تغییر تحولات میزان هورمون تیروئید در خون است [۱۹،۲۸]. از طرف دیگر هایپوتیروئیدیسم رشد زوائد نوروئی و سیناپتوژن را تغییر می دهد [۶،۲۹].

با توجه به اینکه تکوین نورونهای حرکتی و عضلات به موازات یکدیگر صورت می گیرد نقش هورمون تیروئید در تکوین سیستم عصبی - عضلانی از اهمیت خاصی برخوردار است [۴]. تحقیقاتی که تاکنون بر روی جنبه های نورواناتومیک و

برای اندازه‌گیری مساحت جسم سلولی در هر یک از گروه‌های نرمال و هایپوتیروئید ۱۵۵ نورون که جسم سلولی آنها به خوبی رنگ گرفته بود انتخاب شدند و با استفاده از نرم افزار Starter مساحت جسم سلولی آنها اندازه‌گیری شد و در سه گروه کوچک (با مساحت ۳۰۰-۶۰۰ میکرومتر مربع)، متوسط (با مساحت ۶۰۰-۹۰۰ میکرومتر مربع) و بزرگ (با مساحت ۹۰۰-۱۲۰۰ میکرومتر مربع) دسته‌بندی شدند (شکل ۱).

برای انجام آنالیز دندریتی در گروه نرمال ۱۳ نورون و در گروه هایپوتیروئید ۱۵ نورون که به خوبی رنگ گرفته و مورفولوژی دندریتی مشخصی داشتند برای ارزیابی های مورفولوژیک انتخاب شدند. این نورونها دارای ویژگی‌های زیر بودند: ۱- نسبتاً ایزوله بوده و با سایر نورون‌ها همپوشانی نداشتند، ۲- دندریتهای کاملاً مشخص با انتهای باریک شده داشتند. معیار انتخاب یک دندریت به عنوان دندریت کامل این بود که قطر انتهای دندریت حداقل کمتر از نصف بخش ابتدائی آن باشد [۱۱]. دندریتهای شمارش شده به شکل دندریتهای درجه اول، درجه دوم، درجه سوم و درجه چهارم دسته بندی شدند. در هر دو گروه نرمال و هایپوتیروئید نورونها چندوجهی بوده و تعداد دندریتهای درجه اول آنها حداقل ۳ بوده است. برای آنالیز وضعیت دندریتهای با مختصر تغییراتی از روش دوایر متحدالمرکز شول (Sholl's concentric circles technique) استفاده شد [۲۳].

به این ترتیب که از هر نورون عکسی با بزرگنمایی مشخص تهیه شده و پس از انجام محاسبات لازم با قرار دادن کاغذ کالک بر روی عکس و با در نظر گرفتن نقطه مرکزی جسم سلولی به عنوان مرکز دوایر متحدالمرکز، این دوایر طوری ترسیم شدند که اختلاف شعاع هر دایره با دایره بعدی ۱۰ میکرومتر باشد. سپس نقاط برخورد دندریتهای با دوایر شمارش گردید و نمودار تعداد نقاط برخورد بر اساس شعاع هر دایره رسم گردید (شکل ۳). نتایج به دست آمده از اندازه گیری مساحت اجسام سلولی نورونها با استفاده از آزمون Student's t-test و نتایج حاصل از آنالیز دندریتهای با استفاده از آزمون ANOVA (ANOVA test for repeated measures) برای مقادیر تکراری (ANOVA test for repeated measures) آنالیز شد. داده ها به شکل میانگین \pm انحراف معیار بیان شده‌اند و سطح معنی دار بودن $P < 0.05$ در نظر گرفته شده است.

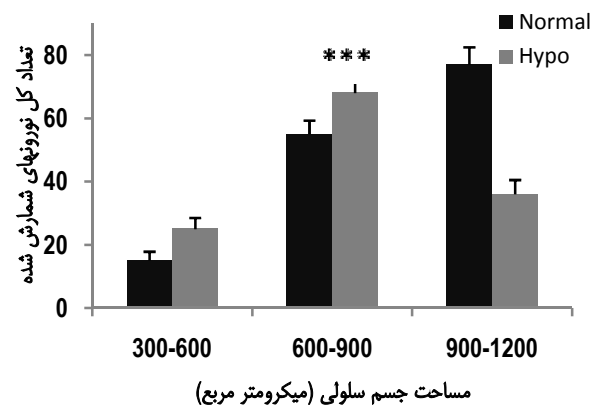
یافت. در روز ۲۳ پس از زایمان (پایان شیرخوارگی) ۶ نوزاد نر از هر یک از گروه های نرمال و هایپوتیروئید با تزریق داخل صفاقی کتامین (۱۰۰ mg/kg) بیهوش شدند و مراحل رنگ آمیزی گلژی به روش تغییر یافته گلژی - هورتگا به شرح زیر انجام شد:

۱- پرفیوژن ترانس کاردیال ابتدا با ۵۰ ml سرم فیزیولوژی و سپس ۱۰۰ ml از فیکساتور اول که حاوی پارافمالدئید ۱٪ و گلوتارآلدئید ۱٪ در بافر فسفات ۰/۱ مولار (pH ۷/۴) بود و ادامه پرفیوژن با ۱۵۰ ml از فیکساتیو دوم که از محلول بی کرومات پتاسیم ۶٪ و فرمالدئید ۱۰٪ در بافر فسفات ۰/۱ مولار (pH ۷/۴) تهیه شده بود.

۲- خارج کردن مغز، جدا کردن ناحیه ساقه مغز و قرار دادن آن در فیکساتیو دوم به مدت ۷۲-۴۸ ساعت و سپس انتقال بلوکهای بافتی به محلول بی کرومات پتاسیم ۳٪ به مدت ۴۸-۲۴ ساعت، شستشوی بلوکها با محلول نیترات نقره ۰/۷۵٪ و قرار دادن آنها در این محلول به مدت ۷۲-۴۸ ساعت.

۳- انجام مراحل آبیگری بافتی و قالب گیری پارافینی بر روی بلوکهای بافتی.

سپس از قالب های پارافینی ناحیه ساقه مغز با میکروتوم روتاری برش های ۷۰ میکرونی تهیه شده و پس از پارافین زدائی بر روی لام قرار داده شد و لامل گذاری صورت گرفت. از برش های در بر گیرنده هسته حرکتی عصب زوج پنجم فتومیکروگرافی به عمل آمد.



شکل ۱- مقایسه اندازه جسم سلولی نورونهای هسته حرکتی عصب سه شاخه در سه گروه کوچک (مساحت جسم سلولی ۳۰۰-۶۰۰ میکرومتر مربع)، متوسط (مساحت جسم سلولی بین ۶۰۰-۹۰۰ میکرومتر مربع) و بزرگ (مساحت جسم سلولی بین ۹۰۰-۱۲۰۰ میکرومتر مربع) با آزمون Student's t-test، تعداد کل نورونها: ۱۵۵ (n=155), $P < 0.001$ (***)

جدول ۱- مقایسه میانگین دندریته‌های اولیه (درجه اول)، ثانویه (درجه دوم)، درجه سوم به بعد و جمع کل دندریته‌ها در دو گروه نرمال و هایپوتیروئید با آزمون ANOVA برای مقادیر تکراری تکراری $P < 0.01$ **, $P > 0.001$ ***

گروه نرمال	درجه اول	درجه دوم	درجه سوم	درجه سوم به بعد	جمع کل
۳/۶±۰/۳	۵/۵±۰/۵	۴/۸±۰/۵	۵/۵±۰/۷	۱۹/۴±۴/۲	گروه نرمال
۳/۵±۰/۳	۳/۲±۰/۳**	۲/۱±۰/۲***	.	۸/۸±۱/۸***	گروه هایپوتیروئید

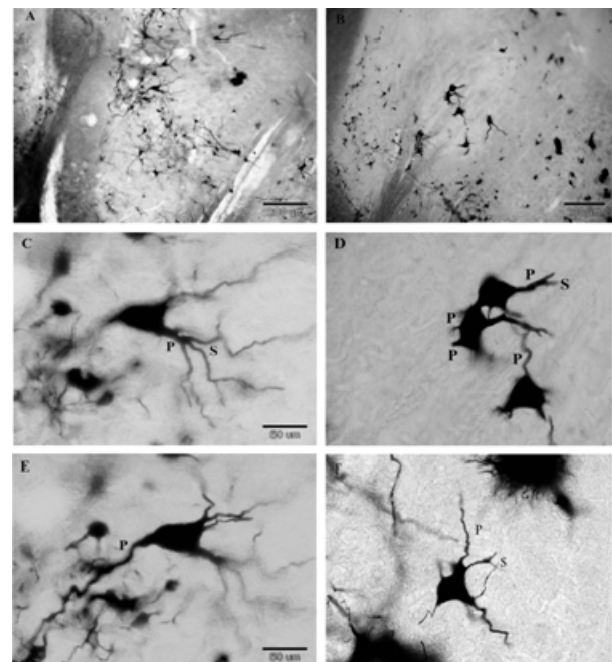
یافته ها

نتایج اندازه گیریهای سلولی نشان داد مساحت جسم سلولی در گروه هایپوتیروئید کاهش یافته است و این کاهش در نورونهای بزرگ (با مساحت بیش از ۹۰۰ میکرومترمربع) چشمگیرتر است (شکل ۱). همچنین در گروه هایپوتیروئید تعداد انشعابات دندریتی به ویژه دندریتهای درجه دوم و بالاتر کمتر بوده و دندریتهای باریکتر به نظر می‌رسند (شکل ۲). نتایج حاصل از مقایسه میانگین تعداد دندریتهای نشان داد در گروههای نرمال و هایپوتیروئید در تعداد دندریتهای درجه اول تفاوت معنی داری دیده نمی‌شود اما این تفاوت در دندریتهای درجه دوم و بالاتر به شکل کاهش معنی دار تعداد دندریتهای در گروه هایپوتیروئید مشاهده می‌شود (جدول ۱). نتایج حاصل از روش دوایر

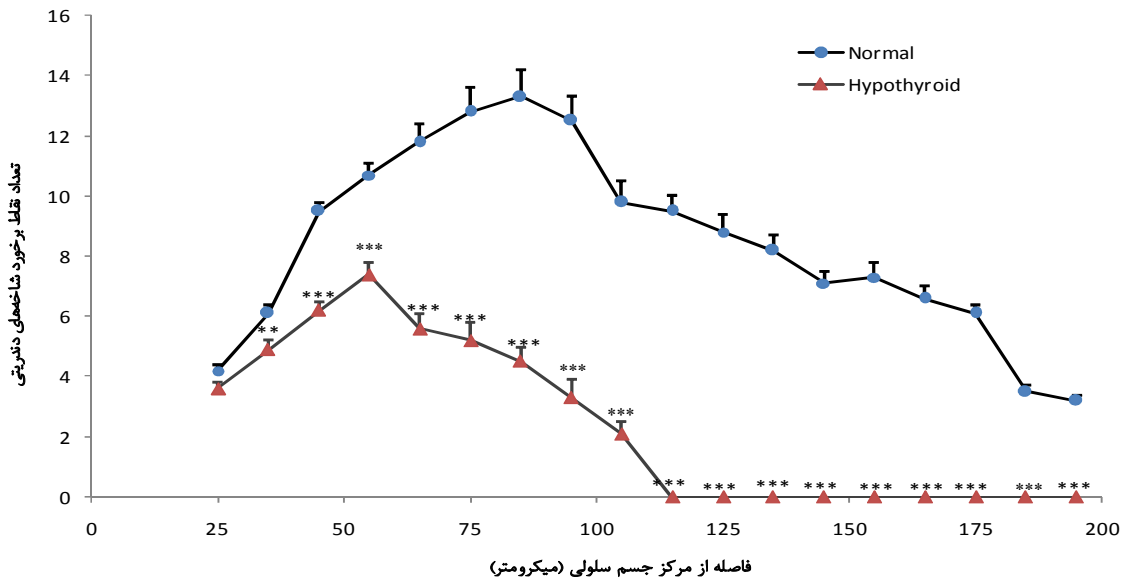
متحدالمركز شول نشان داد در گروه هایپوتیروئید هر چه فاصله از مركز جسم سلولی بیشتر شود از تعداد دندریتهای و نقاط برخورد آنها با دوایر متحدالمركز کاسته می‌شود و از فاصله ۵۰ میکرون به بعد این کاهش معنی دار است (شکل ۳).

بحث

نتایج به دست آمده نشان داد در موشهای هایپوتیروئید کاهش میانگین اندازه مساحت جسم سلولی نسبت به گروه کنترل معنی دار است. چنین کاهشی قبلاً نیز گزارش شده است [۱۳] اما در تحقیق فعلی اندازه جسم سلولی نورونها بزرگتر است، علت این اختلاف می‌تواند به روشهای متفاوت رنگ آمیزی نورونها مربوط باشد. نتایج مربوط به آنالیز وضعیت دندریتهای نشان داد تعداد دندریتهای درجه اول در دو گروه اختلاف معنی داری ندارد اما در گروه هایپوتیروئید کاهش تعداد دندریتهای درجه دوم و بالاتر معنی دار بود. یکی از ویژگیهای نورونهای حرکتی انشعابات دندریتی گسترده آنهاست، در این نورونها دندریتهای با دریافت تعداد زیادی سیناپس هم به عنوان پذیرنده و هم به عنوان پردازنده پیامهای ورودی عمل می‌کنند. برای آنکه یک نورون حرکتی بتواند نقش خود را به درستی ایفا کند باید ارتباطات سیناپسی به خوبی برقرار شده و حفظ شوند [۲۲]. در نورونهای بزرگ نوروفیلانها عناصر اصلی اسکلت سلولی را تشکیل می‌دهند. نوروفیلانها از سه زیرواحد به نامهای NF-L، NF-M و NF-H ساخته می‌شوند [۳۲]. Zhang و همکاران در سال ۲۰۰۲ نشان دادند در نخاع کاهش بیان ژنهای کد کننده نوروفیلانها یا حذف این ژنها رشد دندریتهای را به ویژه در نورونهای حرکتی بزرگ کاهش می‌دهد و این کاهش به خصوص در سنتز NF-L چشمگیرتر است [۳۳]. این محققین همچنین نشان دادند در نخاع هرچه اندازه نورون حرکتی بزرگتر باشد قطر اکسون بیشتر و انشعابات دندریتی آن گسترده تر است.



شکل ۲- فتومیکروگراف از مقاطع هسته حرکتی عصب سه‌شاخه با روش رنگ‌آمیزی گلژی در گروه نرمال (A) و هایپوتیروئید (B) نورون نرمال (C,E) با دندریتهای اولیه (P) و ثانویه (S) بلند و مشخص و نورونهای هایپوتیروئید (D,F) با دندریتهای اولیه و ثانویه کوتاه و کم انشعاب



شکل ۳- مقایسه تعداد نقاط برخورد شاخه‌های دندرتی با دواير متحدالمرکز شول در دو گروه نرمال و هايپوتيرويد با آزمون ANOVA برای مقادير تکراری $P < 0.01$ ، $P > 0.001$

شکل گرفته باشند و بنابراین تعداد دندرتی‌های اولیه در گروه هایپوتیروئید کاهش معنی‌داری نشان نداده است. نتایج حاصل از روش دواير متحدالمرکز شول نشان داد در گروه هایپوتیروئید نحوه پراکنش دندرتی‌ها در فاصله ۲۰۰ میکرومتری از مرکز جسم سلولی در مقایسه با گروه نرمال الگوی توسعه نیافته‌ای نشان می‌دهد. Honma و همکاران در سال ۲۰۰۲ نشان دادند در نورونهای حرکتی عضله جونده هم‌زمان با تغییر الگوی تغذیه از مکیدن به جویدن ارتباطات سیناپسی آوران نیز تغییر می‌کنند و با آغاز عمل جویدن، نورونهای حرکتی به تدریج مورفولوژی نورونهای بالغ را پیدا می‌کنند [۱۷]، با توجه به نتایج به دست آمده در این تحقیق می‌توان گفت در موشهای گروه هایپوتیروئید به دلیل کاهش طول و تعداد انشعابات دندرتی ارتباطات سیناپسی آوران نیز بر اساس الگوی طبیعی خود شکل نمی‌گیرند و مدارهای حرکتی دهانی در پایان دوران شیرخوارگی به فنوتیپ بالغ خود نزدیک نمی‌شوند.

شواهدی وجود دارد که نشان می‌دهد هایپوتیروئیدسیسم بر روی رشد دندرتی‌ها و ایجاد انشعاب در آنها در نواحی مختلف مغز از جمله کرتکس، هیپوکامپ، ساختارهای قاعده مغز پیشین (basal forebrain) و مخچه اثر بازدارنده دارد [۵،۶،۱۲]. Schenker و همکاران نیز در سال ۲۰۰۲ گزارش کرده‌اند هورمون تیروئید در فرآیند ترمیم نورونهای محیطی پس از اکسوتومی نقش مهمی دارد و اثر خود را با افزایش بیان ژنهای نوروفیلانها و داینین به جا می‌گذارد [۲۶] با توجه به این شواهد احتمال دارد در هسته حرکتی عصب سه شاخه نیز هایپوتیروئیدسیسم با کاهش بیان پروتئین‌های اسکلت سلولی از جمله پروتئین های سازنده نوروفیلانها، داینین و لامینین از رشد و توسعه انشعابات دندرتی جلوگیری کند. از آنجا که در موش صحرائی نورونهای هسته حرکتی عصب سه شاخه آخرین تقسیمات خود را در روزهای ۹-۱۱ جنینی به پایان می‌رسانند [۲۱] و در این تحقیق تیمار با PTU از روز شانزدهم بارداری آغاز شده است به نظر می‌رسد در این فاصله دندرتی‌های اولیه

References

[1] Adams GR, McCue SA, Zeng M, Baldwin. Time course of myosin heavy chain transitions in neonatal rats: importance of innervation and thyroid state. *Am J*

Physiol 1999; 276(45): R954-R961.

[2] Al- Qudah AA. Screening for congenital hypothyroidism in cognitively hypothyroidism in cognitively delayed children. *Ann Trop Paediatr*. 18 (1998) 285-28.

[3] Anderson GW. Thyroid hormones and the brain. *Front Neuroendocrinol*. 22 (2001) 1-17.

- [4] Barakat-Walter I, Kraftsik R, Kuntzer TH, Bogousslavsky J, Magistretti P. Differential effect of thyroid hormone deficiency on the growth of calretinin-expressing neurons in rat spinal cord and dorsal root ganglia. *J Comp Neurol* 426 (2000) 519-544.
- [5] Barakat-Walter I, Riederer BM. Triiodothyronine and nerve growth factor are required to induce cytoplasmic dynein expression in rat dorsal root ganglion cultures. *Brain Res Dev Brain Res*. 1996; 23; 96(1-2):109-19.
- [6] Biesiada E, Adam PM, Shanklin DR, Bloom GS, Stein SA. Biology of the congenitally hypothyroid hyl/hyt mouse. *Adv Neuroimmunol* 6 (1996) 409-446.
- [7] Blake HH, Henning SJ. Effect of propylthiouracil dose on serum thyroxine, growth, and weaning in young rats. *Am J Physiol* 1985; 248 (17): 524-40.
- [8] Butler-Browne GS, Herlicoviez D, Whalen RG. Effects of hypothyroidism on myosin isozyme transitions in developing rat muscle. *FEBS* 166 (1984) 71-75.
- [9] D'Albis A, Chanoine C, Janmot C, Mira JC, Couteaux R. Muscle-Specific response to thyroid hormone of myosin isoform transitions during rat postnatal development. *Eur J Biochem* 194 (1990) 155-161.
- [10] D'Albis A, Couteaux R, Janmot C, Roulet A. Specific programs of myosin expression in the postnatal development of rat muscles. *Eur J Biochem* 184 (1989) 484-590.
- [11] Dall'Oglio A, Gehlen G, Achaval M, Rasia-Filho AA. Dendritic branching features of Golgi-impregnated neurons from the "ventral" medial amygdala subnuclei of adult male and female rats. *Neurosci Lett* 2008; 18; 439(3):287-92.
- [12] Farwell AP, Dubord-Tomasetti SA. Thyroid hormone regulates the expression of laminin in the developing rat cerebellum. *Endocrinology* 1999; 140(9): 4221-4227.
- [13] Ganji F, Behzadi G. Postnatal development of masseteric motoneurons in congenital hypothyroid rats. *Brain Res* 2007; 19:1129(1):81-8.
- [14] Gojo K, Abe S, Ide Y. Characteristics of myofibers in the masseter muscle of mice during postnatal growth period. *Anat Histol Embriol* 31 (2002) 105-112.
- [15] Goldey ES, Kehn LS, Rehnberg GL, Crofton KM. Effects of developmental hypothyroidism on auditory and motor function in the rat. *Toxicol Appl Pharmacol* 145 (1995) 67-76.
- [16] Green JR, Moore CA, Ruark JL et al. Development of chewing in children from 12 to 48 months: Longitudinal study of EMG patterns. *J Neurophysiol* 77 (1997) 2704-2716.
- [17] Honma SH, Varathan V, Wakisaka S. Postnatal development of synaptic inputs to rat masseter motoneurons. *Dev Brain Res* 149 (2002) 67-71.
- [18] Kubota K, Narita N, Ohkubo K et al. Morphological studies of the neuromuscular mechanisms shifting from sucking to biting of mice. *Acta Anat* 133 (1988) 200-208.
- [19] Maeda N, Hanai H, Kumegawa M. Postnatal development of masticatory organs in rats II. Effects of hormones on the postnatal development of the M. masseter superficialis. *Anat Anz* 149 (1981) 425-46.
- [20] Miyata H, Sugiura T, Wada N, Kawai Y, Shigenaga Y. Morphological changes in the masseter muscle and its motoneurons during postnatal development. *Anat Rec* 244 (1996) 520-528.
- [21] Narayanan C, Narayanan Y. Cell formation in the motor nucleus of the trigeminal nerve of rats made hypothyroid by propylthiouracil. *Exp Brain Res* 59 (1985) 257-266.
- [22] Ramirez V, Ulfhake B. Anatomy of dendrites in motoneurons supplying the intrinsic muscles of the foot sole in the aged cat: evidence for dendritic growth and neo-synaptogenesis. *J Comp Neurol* 1992; 1:316(1):1-16.
- [23] Ristanović D, Milosević NT, Stulić V. Application of modified Sholl analysis to neuronal dendritic arborization of the cat spinal cord. *J Neurosci Methods* 2006; 15:158(2):212-8.
- [24] Rubinstein NA, Lyons GE, Kelly AM. Hormonal control of myosin heavy chain genes during development of skeletal muscles. *Ciba Foundation Symposium* 148 (1988) 45-51.
- [25] Saito T, Ohnuki Y, Saeki Y, Nakagawa Y, Ishibashi K, Yanagisawa K, Yamane A. Postnatal changes in the nicotinic acetylcholine receptor subunits in rat masseter muscle. *Arch Oral Biol* 2002; 47:21.
- [26] Schenker M, Riederer BM, Kuntzer T, Barakat-Walter I. Thyroid hormones stimulate expression and modification of cytoskeletal protein during rat sciatic nerve regeneration. *Brain Res* 2002 Dec 13; 957(2):259-70.
- [27] Shida T, Abe S, Sakiyama K et al. Superficial and deep layer muscle fibre properties of the mouse masseter before and after weaning. *Arch Oral Biol* 50 (2005) 65-71.
- [28] Soukup T, Jirmanova I. Regulation of myosin expression

- in developing and regenerating extrafusal and intrafusal muscle fibers with special emphasis on the role of thyroid hormones. *Physiol Res* 49 (2000) 617-644.
- [29] Stein SA, McIntire DD, Kirkpatrick LL, Adams PM, Brady ST. Hypothyroidism selectively reduces the rate and amount of transport for specific SCb proteins in the hyt/hyt mouse optic nerve. *J Neurosci Res* 40 (1991)28-41.
- [30] Tsai WY, Lee JS, Wang TR, Chen JS, Chuang SM. Clinical characteristics of congenital hypothyroidism detected by neonatal screening. *J Forms Med Assoc* 92 (1994) 20-24.
- [31] Unachak K, Dejkharnon P. Primary congenital hypothyroidism: clinical characteristics and etiological study. *J Med Assoc Thai* 87 (2004) 612-617.
- [32] Xu Z, Dong DL, Cleveland DW. Neuronal intermediate filaments: new progress on an old subject. *Curr Opin Neurobiol* 1994; 4(5):655-61.
- [33] Zhang Z, Casey DM, Julien JP, Xu Z. Normal dendritic arborization in spinal motoneurons requires neurofilament subunit L. *J Comp Neurol* 2002; 19;450(2):144-52.