



Effect of estrogen on the process of wound healing in diabetic rats

Sepideh khaksar^{1*}, Mahnaz Kesmati¹, Anahita Rezaie², Abdolrahman Rasekh³

1. Department of Biology, School of Sciences, Shahid Chamran University, Ahwaz, Iran
2. Department of Pathology, Faculty of Veterinary Medicine, Shahid Chamran University, Ahwaz, Iran
3. Department of Statistic, School of Mathematics, Shahid Chamran University, Ahwaz, Iran

Received: 3 March 2010

Accepted: 24 July 2010

Abstract

Introduction: Impaired wound healing in diabetic patients is a major clinical problem, which is associated with significant morbidity and mortality. Estrogen has positive effects on neoangiogenesis, reepithelialization and cell proliferation. In this research, effect of estrogen on wound healing in diabetic male rats was investigated.

Methods: This study was performed on male Wistar rats (body weight 200 ± 20 g), which were divided into 2 groups of normal and diabetic rats. Each group was divided into 3 subgroups of control, sham and test. A circular full-thickness wound with a diameter of 1.5 cm was created on the back of streptozotocin(stz)-induced diabetic as well as nondiabetic rats. Estradiol benzoate ($10 \mu\text{g}/\text{sc}$) was daily administered to test subgroups for 28 days, while the sham subgroups received injections of placebo. The control subgroup did not receive anything. Size measurement and pathological evaluation of the wound was performed on days 3, 5, 7, 14, 21, 28.

Results: In the macroscopic study, there was a delay in the wound healing of diabetic group in comparison with normal group. From day 7, wound healing had considerable change in estradiol subgroups in both normal and diabetic rats ($p < 0.05$). In the microscopic study, coating tissue reorganization, granulation tissue and neoangiogenesis formation were surveyed as semi-quantitative parameters. In all cases, estradiol receiving subgroups showed impressive improvement compared to the sham subgroup.

Conclusion: This research finds that estrogen can improve the impaired wound healing of diabetic rats and this effect is related with the rate of wound healing and wound structure.

Key words: wound healing, estrogen, diabetic rat, pathology

*Corresponding author e-mail: sepideh.khaksar@gmail.com
Available online at: www.phypha.ir/ppj

اثر استروژن بر روند ترمیم زخم در موش‌های صحرایی دیابتی

سپیده خاکسار^{۱*}، مهناز کسمتی^۱، آناهیتا رضائی^۲، عبدالرحمن راسخ^۳
۱. گروه زیست‌شناسی، دانشکده علوم، دانشگاه شهید چمران اهواز، اهواز
۲. بخش پاتولوژی، دانشکده دامپزشکی، دانشگاه شهید چمران اهواز، اهواز
۳. گروه آمار، دانشکده ریاضی، دانشگاه شهید چمران اهواز، اهواز
دریافت: ۳ فروردین ۸۹ پذیرش: ۲ مرداد ۸۹

چکیده

مقدمه: نارسائی در ترمیم زخم در بیماران دیابتی یک مشکل کلینیکی بزرگی محسوب می‌شود؛ که با بیماری و مرگ بسیاری همراه است. با توجه به نقش مثبت استروژن بر عروق‌زائی، اپیتلیالی شدن و تکثیر سلول، در این مطالعه اثر احتمالی استروژن بر ترمیم زخم در موش‌های نر دیابتی مورد بررسی قرار گرفت. **روش‌ها:** این مطالعه بر روی موش نر نژاد ویستار با وزن 20 ± 20 انجام گرفت که به دو گروه سالم و دیابتی تقسیم شدند. هر گروه به سه زیرگروه کنترل، شاهد و تست تقسیم بندی شده‌اند. در کلیه گروه‌ها یک زخم مدور با قطر $1/5\text{cm}$ بر سطح پشتی موش‌های سالم و دیابتی (القاء شده توسط استروپتوزوتوسین) ایجاد گردید. در زیرگروه تست، روزانه $10\text{ }\mu\text{g/SC}$ استرادیول بنزوات به مدت ۲۸ روز تزریق گردید و در زیرگروه شاهد، حلال دارو استفاده شد در حالیکه زیرگروه کنترل هیچ ماده‌ای دریافت نکرد. اندازه زخم و ارزیابی پاتولوژی در روزهای ۳، ۵، ۷، ۱۴، ۲۱ و ۲۸ مورد بررسی قرار گرفت. **یافته‌ها:** در بررسی ماکروسکوپی، زخم‌های گروه دیابتی در مقایسه با گروه سالم ترمیم دیرتری داشته و در زیرگروه تست در موش‌های سالم و دیابتی التیام زخم از روز ۷ به بعد تغییر چشمگیری داشته است ($p < 0.05$). در بررسی میکروسکوپی میزان تشکیل مجدد بافت پوششی، تشکیل بافت جوانه‌ای و عروق جدید مورد ارزیابی نیمه کتی قرار گرفت. در تمامی موارد زیرگروه تست پیشرفت محسوسی نسبت به زیر گروه شاهد نشان داده است. **نتیجه‌گیری:** براساس نتایج بدست آمده از این تحقیق، استروژن می‌تواند ترمیم ناقص زخم‌های دیابتی را بهبود بخشد و سرعت و ساختار زخم را تحت تأثیر قرار دهد.

واژه‌های کلیدی: ترمیم زخم، استروژن، موش دیابتی، پاتولوژی

مقدمه

سلول‌های اندوتلیال و سلول‌های اپیدرمال)، فاکتورهای رشد و سیتوکین‌ها می‌باشد [۱۱]. ترمیم زخم به ۴ مرحله تقسیم شده است: انعقاد، التهاب، تکثیر و احیاء [۱۳]. عوامل زیادی ترمیم زخم را تحت تأثیر قرار می‌دهد؛ که از آن به فاکتورهای رشد، متالوپروتئینازهای ماتریکس (MMPs)، فیبرونکتین، فاکتور مهارکننده مهاجرت ماکروفاژ (MIF) و هورمون‌ها می‌توان اشاره کرد [۲۷، ۲۴، ۱۸، ۱۶، ۲، ۱]. از آنجایی که زخم‌های مزمن و غیر قابل ترمیم به عنوان یک مشکل کلینیکی محسوب می‌شوند؛ آگاهی از مراحل و مکانیسم‌های ترمیم زخم، توانائی

برای سالیان زیادی، فرآیند ترمیم زخم و کوتاه کردن زمان بهبودی توجه محققین را به خود جلب کرده است. ترمیم زخم پوستی، یک رویداد فعال است که شامل همکاری سلول‌های مختلف (از جمله فیبروبلاست‌ها، مونوسیت‌ها، ماکروفاژها،

* نویسنده مسئول مکاتبات: sepideh.khaksar@gmail.com
وبگاه مجله: www.phypha.ir/ppj

مواد و روشها

در این تحقیق، تعداد ۶۶ سر موش صحرایی سفید نر بالغ از نژاد ویستار با میانگین وزنی 20 ± 20 گرم که از مرکز تکثیر حیوانات دانشگاه علوم پزشکی جندی شاپور اهواز تهیه شد؛ مورد استفاده قرار گرفت. قبل و بعد از جراحی، حیوانات در قفس‌های انفرادی با درجه حرارت 23 ± 2 درجه سانتی‌گراد و سیکل روشنایی- تاریکی ۱۲ ساعته نگهداری شده و هیچگونه محدودیتی از نظر مصرف آب و غذا نداشتند. برای القاء دیابت، از داروی استروپتوزوتوسین (STZ) با دوز ۶۰ میلی گرم به ازاء هر کیلوگرم وزن بدن به صورت درون صفاقی استفاده شد. یک هفته بعد از تزریق STZ، حیواناتی که گلوکز خون آن بالای ۲۵۰ میلی گرم در دسی لیتر و علائم دیابت از جمله کاهش وزن شدید، پرنوشی، پراداراری و بی حالی را داشتند؛ دیابتی در نظر گرفته شدند [۳۳].

به منظور ایجاد زخم پس از بیهوش کردن حیوان با داروی کتامین با دوز ۸۰ mg/kg و زایلازین با دوز ۱۰ mg/kg، تراشیدن موهای ناحیه پشت و ضدعفونی کردن آن، با استفاده از مارکر و خط کش شابلون دایره‌ای به قطر تقریباً ۱/۵cm بر پشت حیوان ترسیم؛ و سپس با استفاده از تیغ اسکالپل پوست آن ناحیه را به طور کامل (Full-Thickness) برداشته؛ به طوری که عمق زخم شامل درم و اپیدرم بود [۳۶، ۳۱].

در این پژوهش، حیوانات به دو گروه سالم و دیابتی تقسیم شدند. هر گروه نیز به سه زیرگروه ۱۱ تائی طبقه بندی شدند (n=۱۱). در گروه سالم زیرگروه دست نخورده شامل موش‌هایی بود که بر روی آنها زخم ایجاد گردید؛ ولی هیچ ماده‌ای دریافت نکردند. در زیرگروه دریافت کننده حلال موش‌ها تحت عمل جراحی قرار گرفتند و روزانه ۰/۰۵ ml روغن کنجد را به عنوان حلال دارو (متناسب با دوز دارو) به صورت زیرجلدی دریافت کردند [۲۸]. در زیرگروه دریافت کننده استرادیول هم زخم ایجاد گردید و روزانه استرادیول با دوز ۱۰ μg به صورت زیرجلدی (S.C) به مدت ۲۸ روز تزریق گردید [۳۰، ۲۹، ۱۵]. در گروه دیابتی نیز موش‌ها پس از اطمینان از دیابتی شدن در سه زیرگروه دست نخورده، دریافت کننده حلال و دریافت کننده استرادیول قرار گرفتند.

جهت بررسی ماکروسکوپی، سطح زخم‌ها در روزهای ۳، ۷، ۱۰، ۱۴، ۲۲، ۲۵، ۲۶، ۳۸؛ به همین دلیل در این افراد ترمیم زخم با تأخیر و نقص همراه است. این مساله باعث شده است که بیماران دیابتی با مشکلاتی نظیر عفونت زخم، قطع عضو، هزینه‌های درمانی بالا و در مواردی مرگ و میر مواجه شوند [۸]. در این میان نقش هورمون‌ها به ویژه استروژن، در ترمیم زخم و تسریع آن بسیار حائز اهمیت می‌باشد. در گذشته کارهای بسیاری در زمینه نقش حیاتی استروژن بر روی ترمیم زخم توسط محققین صورت گرفته و نشان داده‌اند که استروژن فرایند ترمیم را در زخم‌های پوستی افراد سالم بهبود می‌بخشد [۳۲، ۵، ۲]. به طوری که گزارش داده اند که استفاده موضعی از استروژن، تأخیر آشکار در ترمیم زخم موش‌های ماده تخمدان برداری شده را معکوس می‌کند [۴]. این امر نشان‌دهنده این مطلب است که استروژن هم سرعت و هم کیفیت ترمیم زخم را بهبود می‌بخشد. در عین حال اثر استروژن بر تک تک مراحل ترمیم زخم ثابت شده است [۴۰، ۳۰].

ما را در درمان آنها افزایش می‌دهد. بیماری دیابت یکی از شایع ترین بیماری‌های متابولیک غدد درون ریز است. زخم‌های دیابتی به خصوص زخم دیابتی در پا (سندرم زخم پای دیابتی) جزء مواردی هستند که بیشتر افراد دیابتی در دوره ای از بیماری خود به آن مبتلا می‌شوند [۳۳].

ثابت شده است که گلوکز بالای خون تخریب ماتریکس خارج سلولی، افزایش سیتوکین‌های التهاب زا، القاء سطوح بالای MMPs، کاهش فیبرونکتین در جایگاه زخم، افزایش مرگ برنامه ریزی شده سلولی و تداوم غیر طبیعی مرحله التهاب را موجب می‌گردد [۳۸، ۲۶، ۲۵، ۲۲، ۱۴، ۱۰]. به همین دلیل در این افراد ترمیم زخم با تأخیر و نقص همراه است. این مساله باعث شده است که بیماران دیابتی با مشکلاتی نظیر عفونت زخم، قطع عضو، هزینه‌های درمانی بالا و در مواردی مرگ و میر مواجه شوند [۸]. در این میان نقش هورمون‌ها به ویژه استروژن، در ترمیم زخم و تسریع آن بسیار حائز اهمیت می‌باشد. در گذشته کارهای بسیاری در زمینه نقش حیاتی استروژن بر روی ترمیم زخم توسط محققین صورت گرفته و نشان داده‌اند که استروژن فرایند ترمیم را در زخم‌های پوستی افراد سالم بهبود می‌بخشد [۳۲، ۵، ۲]. به طوری که گزارش داده اند که استفاده موضعی از استروژن، تأخیر آشکار در ترمیم زخم موش‌های ماده تخمدان برداری شده را معکوس می‌کند [۴]. این امر نشان‌دهنده این مطلب است که استروژن هم سرعت و هم کیفیت ترمیم زخم را بهبود می‌بخشد. در عین حال اثر استروژن بر تک تک مراحل ترمیم زخم ثابت شده است [۴۰، ۳۰].

بدین ترتیب با توجه به نقش گسترده هورمون استروژن در ترمیم زخم به نظر می‌رسد؛ که این هورمون همچنان می‌تواند انتخاب قابل بررسی برای تسریع ترمیم زخم‌های مزمن پوستی به ویژه در افراد دیابتی باشد. در تحقیق حاضر سعی بر آن است که اثر استرادیول را بر روی ترمیم زخم‌های پوستی موش صحرایی دیابتی بررسی شود و اثرات آن، به صورت تأثیرات ماکروسکوپی با اندازه گیری سطح زخم و تأثیرات میکروسکوپی با مطالعه هیستولوژیک بافت ترمیمی در فرایند ترمیم بررسی گردد. در صورت مثبت بودن نتایج حاصل از این پژوهش، با تعمیم این نتایج می‌توان دستیابی به بهبودی سریعتر را در زخم‌های دیابتی محتمل ساخت.

اسلایدهای کدگذاری شده ۴،۳،۲،۱،۰ بررسی گردید [۳۲،۱۵] (جدول شماره ۱).

اطلاعات به دست آمده از اندازه گیری سطح زخم‌ها در گروه‌های مورد آزمایش، با استفاده از آنالیز واریانس یک طرفه (ANOVA) و آزمون مقایسه‌ای حداقل اختلاف معنادار برای مقایسه بین زیرگروه‌ها و آزمون t-test برای مقایسه بین دو زیرگروه مورد بررسی قرار گرفت. نتایج به صورت میانگین \pm خطای معیار (Mean \pm SEM) بوده و با در نظر گرفتن معنی داری $p < 0.05$ گزارش شد.

یافته ها

نتایج حاصل از این پژوهش، در دو بخش نتایج ماکروسکوپی و میکروسکوپی تنظیم شده است. بررسی نتایج ماکروسکوپی حاصل از مقایسه درصد بهبودی زخم در سه زیرگروه کنترل، دریافت کننده حلال و دریافت کننده استروژن در موش‌های نر سالم نشان می‌دهد که زیرگروه دریافت کننده استروژن نسبت به زیرگروه دریافت کننده حلال در روزهای ۷ ($P=0.01$) و ۱۴ ($P=0.04$) با اختلاف معنی دار افزایش داشته است. همچنین در تمامی روزها زیرگروه دریافت کننده استروژن افزایش قابل توجه‌ای نسبت به زیرگروه کنترل نشان داده است. ولی در روزهای ۳ ($P=0.05$)، ۱۴ ($P=0.01$)، ۲۱ ($P=0.02$) و ۲۸ ($P=0.008$) این اختلاف به صورت معنی دار بوده است (شکل شماره ۱). در گروه دیابتی نیز بررسی نتایج ماکروسکوپی حاصل از مقایسه درصد

۵، ۷، ۱۴، ۲۱ و ۲۸ اندازه گیری شد [۳۱]. بدین صورت که پس از بیهوشی ضعیف حیوان، با استفاده از دوربین دیجیتال که در فاصله مشخصی از زخم تعبیه شده بود؛ از زخم عکسبرداری شد. به طوری که برای همه موش‌ها و همه عکس‌ها شرایط یکسانی از عکسبرداری اعمال شد. سپس برای اندازه گیری سطح زخم، تصاویر گرفته شده پس از انتقال به کامپیوتر وارد نرم افزار Scion Image شدند [۳۹]. سپس اعداد بدست آمده از سطح زخم، در فرمول درصد بهبودی قرار داده شدند. فرمول محاسبه درصد بهبودی به شرح زیر بوده است [۲۱].

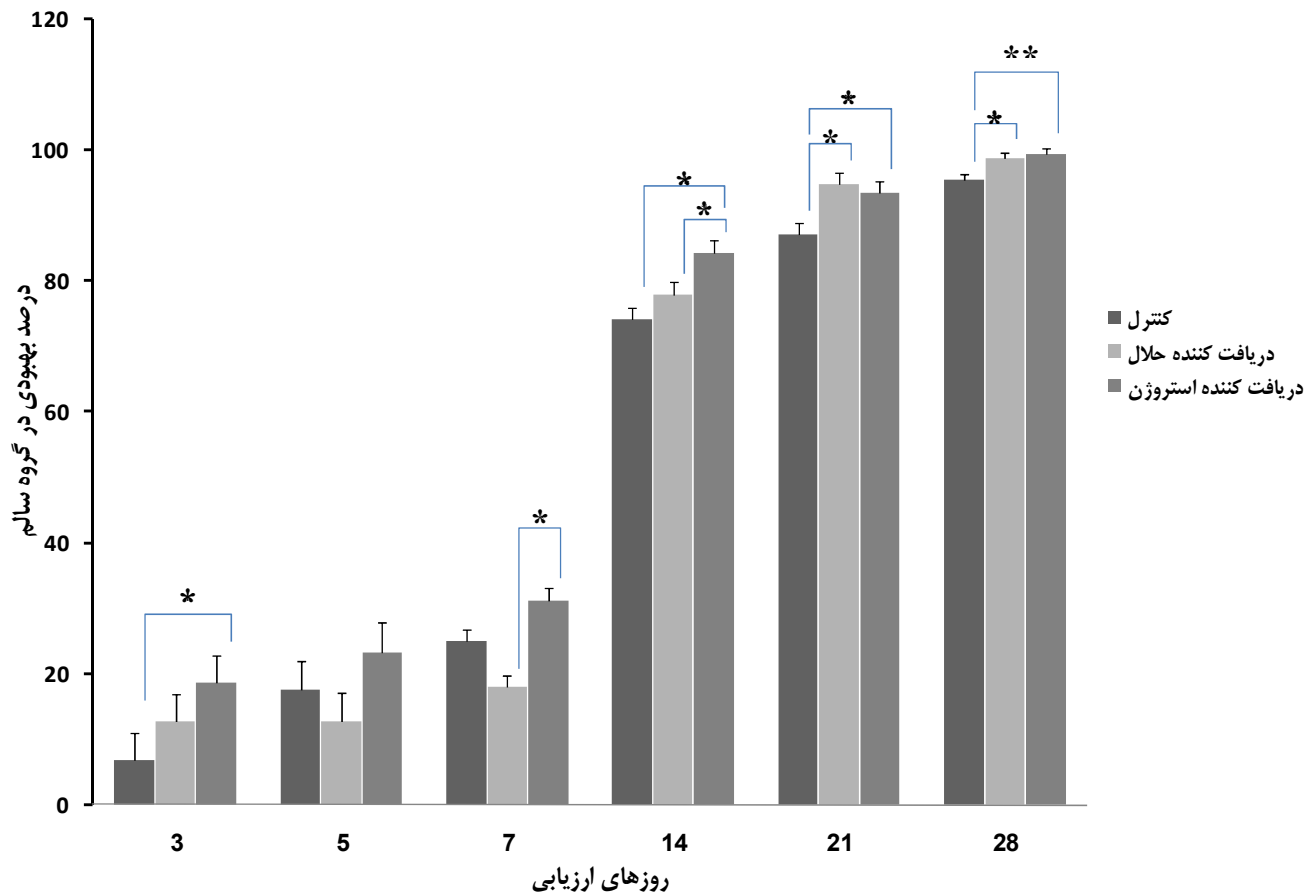
$$\text{درصد سطح زخم در روز } X = \frac{100 \times \text{سطح زخم در روز } X}{\text{سطح زخم در روز صفر}}$$

درصد سطح زخم در روز $X = 100 - \text{درصد بهبودی در روز } X$

به منظور بررسی میکروسکوپی، در روزهای ۷، ۱۴ و ۲۱ در هر زیرگروه یک موش به طور تصادفی با استفاده از کلروفورم کشته شد. جهت برداشت نمونه بافتی، ناحیه زخم به همراه تقریباً ۲ میلی‌متر از نواحی پوست مجاور جدا گردید [۱۴] و پس از شستشو در محلول نرمال سالین استریل، نمونه بافتی برای تثبیت در محلول فرمالین بافر ۱۰٪ قرار داده شد. بعد از تثبیت کامل، از نمونه‌ها مقاطع بافتی تهیه شد و به روش معمول مورد رنگ آمیزی هماتوکسیلین و ائوزین قرار گرفت. پس از بررسی پاتولوژی پارامترهای تشکیل بافت جوانه‌ای، رگ‌زایی و تشکیل اپیتلیوم جدید به صورت نیمه کمی مورد ارزیابی قرار گرفتند. برای ارزیابی نیمه کمی، مطالعات پاتولوژی در

جدول ۱- کدگذاری اسلایدهای بافتی در مطالعات پاتولوژی

کدگذاری شاخص	۰	۱	۲	۳	۴
تشکیل اپیتلیوم جدید	عدم مشاهده ضخیم شدن لبه‌ها و تکثیر سلولهای خاردار	مشاهده تکثیر سلولهای خاردار و برجسته شدن یافت پوششی در لبه‌های زخم	مهاجرت سلولهای خاردار بر روی زخم	پل زدن کامل سلولهای خاردار بر روی زخم	مشاهده کراتین بر روی زخم
رگ‌زایی	عدم مشاهده رگ خونی	مشاهده تعداد ۴-۸ عدد مقطع رگی	۱۲-۱۵ عدد مقطع رگی	۲۰-۱۵ عدد مقطع رگی	بیش از ۲۰ عدد مقطع رگی
تشکیل بافت جوانه‌ای	مشاهده ۷۰ درصد آگزودای التهابی	بیش از ۶۰ درصد آگزودای التهابی به همراه بافت جوانه‌ای	بیش از ۴۰ درصد بافت جوانه‌ای	بافت جوانه‌ای وسیع به همراه تشکیل رشته‌های کلاژن و عروق عمود بر رشته‌های کلاژن	بیش از ۸۰ درصد بافت کامل



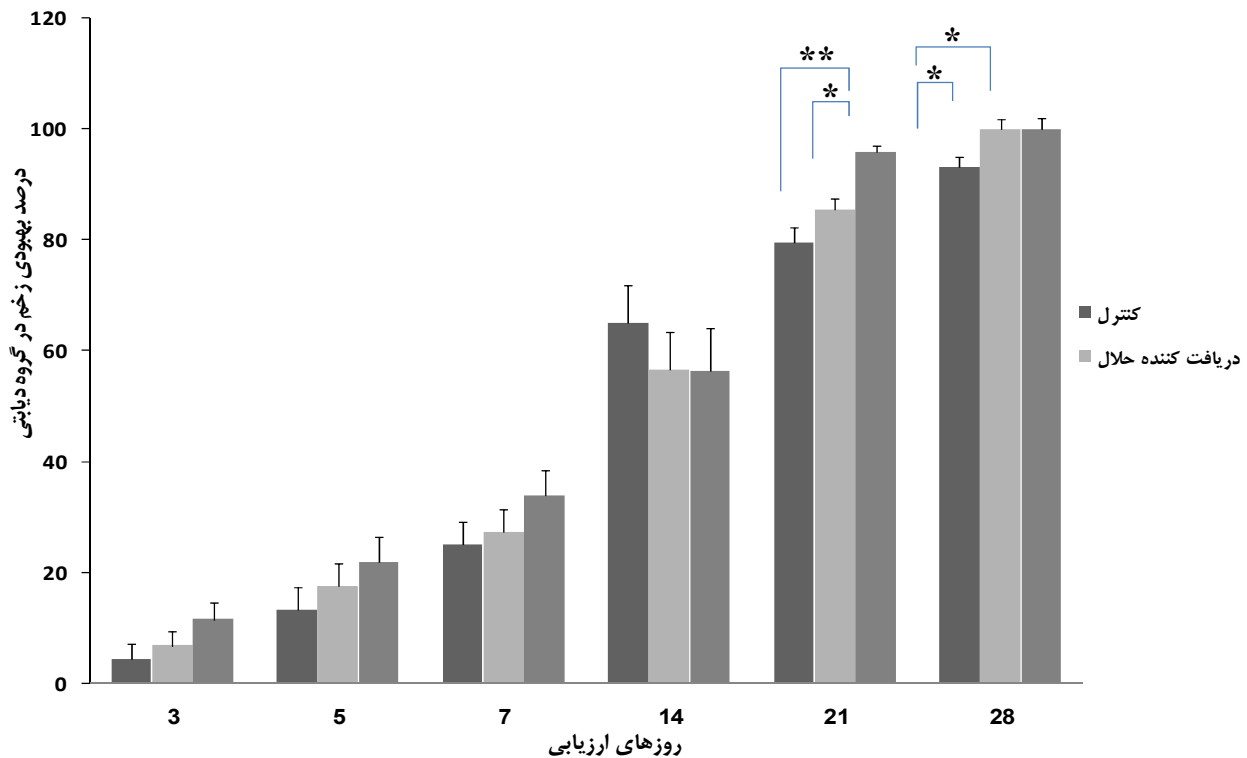
شکل ۱- مقایسه درصد بهبودی زخم در سه زیرگروه کنترل، دریافت کننده حلال و دریافت کننده استروژن در گروه سالم یا دوز ۱۰ µg به صورت تزریقی. نمودار فوق نشان می دهد که زیرگروه دریافت کننده استروژن نسبت به زیرگروه دریافت کننده حلال در روزهای ۷ و ۱۴ درصد بهبودی بیشتری با اختلاف معنی دار نشان داده است. (* $p < 0.05$ و ** $p < 0.01$)

روزهای ۲۱ ($P=0.001$) و ۲۸ ($P=0.02$) این اختلاف معنی دار بوده است (شکل شماره ۲). در این بخش ارزیابی نیمه کمی شاخص های هیستوپاتولوژی از جمله تشکیل اپیتلیوم جدید، رگ زائی و تشکیل بافت جوانه ای مورد بررسی قرار گرفته است. همان طوری که در جدول شماره ۲ قابل مشاهده است؛ تشکیل

بهبودی زخم در سه زیرگروه کنترل، دریافت کننده حلال و دریافت کننده استروژن حاکی از افزایشی با اختلاف معنی دار زیرگروه دریافت کننده استروژن نسبت به زیرگروه دریافت کننده حلال در روز ۲۱ ($P=0.01$) می باشد. در ضمن در اکثر روزها افزایش درصد بهبودی زیرگروه دریافت کننده استروژن نسبت به زیرگروه کنترل مشاهده می شود ولی تنها در

جدول ۲- مقایسه نتایج آسیب شناسی در زخم های سه زیرگروه کنترل (C)، دریافت کننده استروژن (E) و دریافت کننده حلال (V) در گروه سالم

شاخص	زیرگروه											
	V/21	V/14	V/7	V/3	E/21	E/14	E/7	E/3	C/21	C/14	C/7	C/3
تشکیل اپیتلیوم جدید	۲	۱	۱	۰	۳	۲	۱	۰	۳	۲	۱	۰
رگ زائی	۲	۳	۰	۰	۲	۳	۴	۰	۲	۳	۴	۰
تشکیل بافت جوانه ای	۳	۲	۰	۰	۳	۲	۱	۰	۴	۳	۲	۰



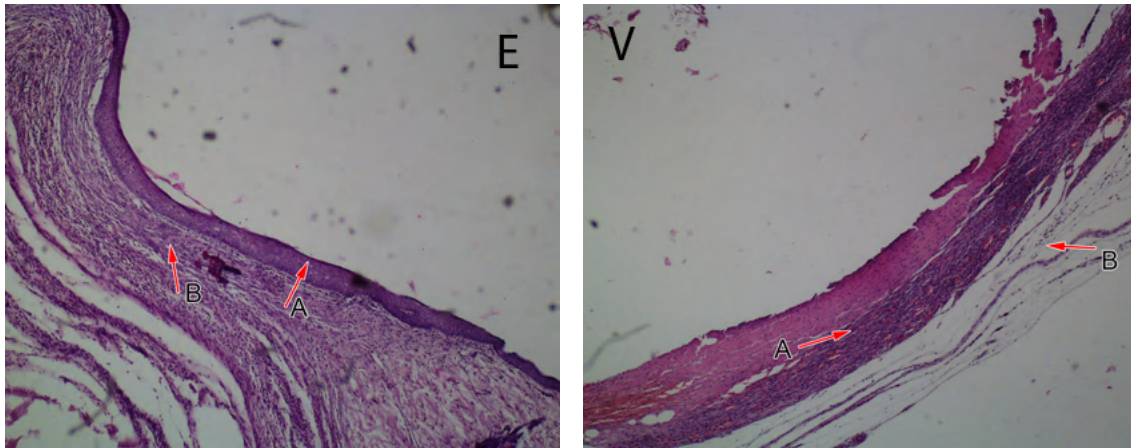
شکل ۲- مقایسه درصد بهبودی زخم در سه زیرگروه کنترل، دریافت کننده حلال و دریافت کننده استروژن در گروه دیابتی با دوز $10 \mu\text{g}$ به صورت تزریقی. نمودار فوق بیانگر این مطلب است که با اینکه در اکثر روزها درصد بهبودی در زیرگروه دریافت کننده استروژن نسبت به زیرگروه دریافت کننده حلال افزایش داشته ولی تنها در روز ۲۱ این اختلاف معنی دار بوده است.

دید شده است (جدول شماره ۳).

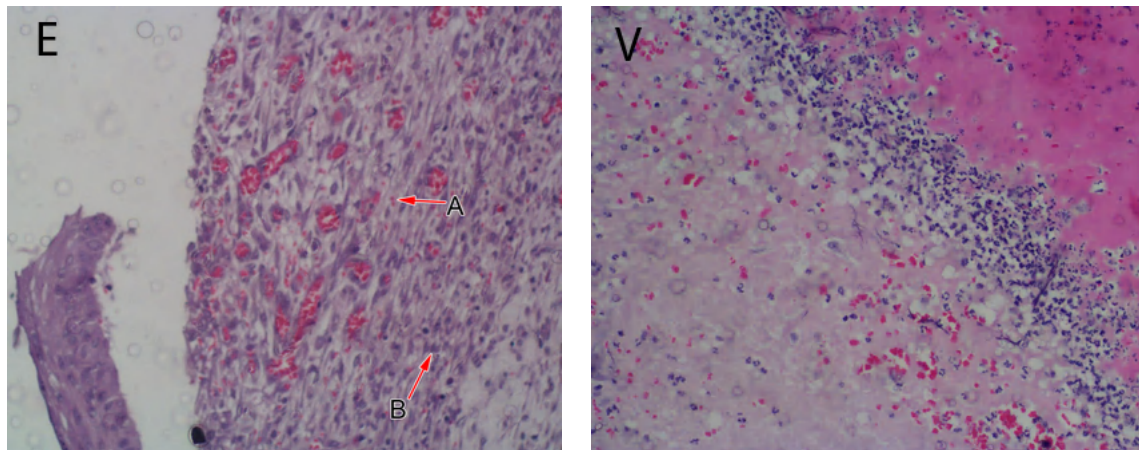
بحث

تاکنون نقش مثبت استروژن بر روند ترمیم زخم در نمونه‌های انسانی و حیوانی به اثبات رسیده است [۲، ۴، ۵، ۲۲]. با توجه به اینکه، در این زمینه تحقیقات نمونه‌های حیوانی به ویژه در حیوانات دیابتی بسیار اندک بوده؛ در پژوهش حاضر، ما چگونگی اثر استروژن را بر روی بهبود زخم در موش‌های نر دیابتی بررسی کردیم. نتایج ماکروسکوپی در مطالعه حاضر نشان داده است که استفاده از استروژن با دوز $10 \mu\text{g}$ به صورت تزریقی در هر دو گروه سالم و دیابتی باعث افزایش درصد بهبودی زخم و کاهش درصد سطح زخم شده است؛ که با یافته‌های اشکرفت و همکاران (۱۹۹۷)، پیرایلا و همکاران (۲۰۰۱) (۲۰۰۲) و هاردمن و همکاران (۲۰۰۷) مبنی بر اثر استروژن بر تسریع ترمیم زخم همخوانی دارد [۴، ۱۹، ۲۹، ۳۰]. این نتایج تا حدود زیادی قابل انتظار بوده است؛ زیرا گیرنده‌های استروژن در اکثر نقاط پوست و اغلب سلول‌های درگیر در ترمیم

اپیتلیوم جدید در زیرگروه دریافت کننده استروژن نسبت به زیرگروه دریافت کننده حلال در روزهای ۱۴ و ۲۱ سریعتر و کاملتر اتفاق می‌افتد. مقایسه نتایج حاصل از ارزیابی نیمه کمی رگزائی، بیانگر افزایش رگزائی در زیرگروه دریافت کننده استروژن نسبت به زیرگروه دریافت کننده حلال در روز ۷ بوده است. همچنین افزایش تشکیل بافت جوانه‌ای در زیرگروه دریافت کننده استروژن نسبت به زیرگروه دریافت کننده حلال در روز ۷ مشهود بوده است (جدول شماره ۲). در گروه دیابتی، شاخص‌های هیستوپاتولوژی نیز مورد ارزیابی نیمه کمی قرار گرفته است. نتایج بیانگر این است که تشکیل اپیتلیوم جدید در زیرگروه دریافت کننده استروژن نسبت به زیرگروه دریافت کننده حلال در روزهای ۱۴ و ۲۱ افزایش داشته است (شکل شماره ۳). مقایسه نتایج حاصل از ارزیابی نیمه کمی رگزائی حاکی از این است که رگزائی در زیرگروه دریافت کننده استروژن نسبت به زیرگروه دریافت کننده حلال در روزهای ۳ و ۷ افزایش داشته است (شکل شماره ۴). در ضمن، افزایش تشکیل بافت جوانه‌ای در زیرگروه دریافت کننده استروژن نسبت به زیرگروه دریافت کننده حلال در روزهای ۱۴ و ۲۱



شکل ۳- مقایسه پارامتر تشکیل اپیتلیوم جدید در دو زیرگروه دریافت کننده استروژن و دریافت کننده حلال گروه دیابتی در روز چهاردهم (H&E.4×)
 E: تشکیل اپیدرم (A) بر روی بافت جوانه‌ای بالغ (B)، V: مهاجرت سلول‌های خاردار در زیر دلمه (A) و حضور سلول‌های التهابی (B)



شکل ۴- مقایسه پارامتر رگ‌زائی در دو زیرگروه دریافت کننده استروژن و دریافت کننده حلال گروه دیابتی در روز هفتم (H&E.20×)
 E: پرخونی عروق (A) بافت جوانه‌ای نابالغ و حضور سلول‌های التهابی (B)، V: اگزودای التهابی: شامل سلول‌های التهابی و مایعات خارج شده در ناحیه زخم

افزایش تشکیل اپیتلیوم جدید را موجب می‌گردد که بیانگر تأثیر استروژن بر این پارامتر هیستوپاتولوژی است. اثر میتوژنیک استروژن بر کراتینوسیت‌ها از طریق القاء بیان گیرنده‌اش در این سلول‌ها، باعث افزایش سرعت تشکیل اپیتلیوم جدید بعد از

زخم از جمله ماکروفاژها، فیبروبلاست‌ها، کراتینوسیت‌ها و سلول‌های اندوتلیال حضور دارند و به طور یقین حضور گیرنده‌ها دال بر تأثیر این هورمون می‌باشد [۱۸]. نتایج هیستوپاتولوژی در گروه سالم نشان داده است که استروژن

جدول ۳- مقایسه نتایج آسیب شناسی در زخم‌های سه زیرگروه کنترل (C)، دریافت کننده استروژن (E) و دریافت کننده حلال (V) در گروه دیابتی

زیرگروه												
V/21	V/14	V/7	V/3	E/21	E/14	E/7	E/3	C/21	C/14	C/7	C/3	شاخص
۳	۲	۱	۰	۴	۳	۱	۰	۳	۲	۱	۰	
۳	۴	۱	۰	۲	۳	۴	۱	۲	۳	۴	۰	رگ‌زائی
۳	۱	۱	۰	۴	۳	۱	۰	۳	۲	۱	۰	تشکیل بافت جوانه ای

دنبال دارد [۳۷]. همچنین در دیابت، ترمیم ناقص زخم با کاهش در فیبرونکتین پلازما (pfn) در جایگاه زخم توصیف می‌شود [۲۵]. کیو و همکاران (۲۰۰۷) ثابت کردند؛ استفاده از فیبرونکتین برون‌زا می‌تواند ترمیم آسیب دیده زخم‌های دیابتی را با افزایش در رگزائی بهبود بخشد [۳۱]. قابل ذکر است که استروژن با کاهش الاستاز (مسئول تخریب فیبرونکتین) و افزایش فیبرونکتین ماتریکس، می‌تواند در ترمیم زخم نقش مثبتی ایفاء کند [۱۸]. پس احتمال دارد که استروژن با افزایش فیبرونکتین ماتریکس در افزایش رگزائی زخم‌های دیابتی اثرگذار باشد. علاوه بر آن، نتایج بیانگر تأثیرگذاری مثبت استروژن بر تشکیل بافت جوانه‌ای است. یکی از علل نارسائی در ترمیم زخم در گروه دیابتی به دلیل عدم توازن بین سنتز و تخریب ماتریکس خارج سلولی است [۱۴] که به دنبال سطوح بالای MMPS و نابودی گیرنده‌های فاکتورهای رشد و پروتئین ضروری ماتریکس صورت می‌گیرد [۲۶]. در زمینه بهبود ماتریکس تخریبی در زخم‌های دیابتی و تأثیر آن بر تسریع ترمیم این‌گونه زخم‌ها، رالف لوبمن و همکاران (۲۰۰۶) و کاکاگیا و همکاران (۲۰۰۷) پژوهش‌های خود را انجام دادند و نتایج مثبت آن را اعلام کردند [۲۶،۲۰]. علاوه بر آن، استرادیول با کاهش متالوپروتئینازها، القاء تکثیر فیبروبلاست و تولید ماتریکس خارج سلولی به تشکیل بافت جوانه‌ای کمک می‌کند [۷،۳۰]. در نتیجه از جمله مکانیسم‌های احتمالی استرادیول در بهبودی ماتریکس خارج سلولی و تشکیل بافت جوانه‌ای زخم-های افراد دیابتی، می‌تواند اثر این هورمون بر کاهش سطح MMPS، افزایش فاکتورهای رشد و القاء تکثیر فیبروبلاست باشد.

بنابراین با نتایج حاصل از این پژوهش می‌توان کاربرد درمانی استروژن را در درمان زخم‌های دیابتی مثبت ارزیابی نمود.

سپاسگزاری

بدین وسیله نویسندگان مقاله مراتب قدردانی و تشکر خود را از معاونت پژوهشی دانشگاه شهید چمران اهواز بخاطر تقبل هزینه این طرح تحقیقاتی ابراز می‌دارند.

ایجاد زخم می‌گردد [۴۰]. این نتایج با یافته‌های محققینی چون پیریللا و همکاران (۲۰۰۲) و هاردمن و همکاران (۲۰۰۷) مبنی بر اثر افزایشی استروژن بر تشکیل اپیتلیوم جدید هم‌خوانی دارد [۲۹،۱۹]. ارزیابی نیمه کمی هیستوپاتولوژی، اثر افزایشی استروژن بر رگزائی را نشان داده است که با گزارشات سیمونسینی و همکاران (۲۰۰۶) و گال و همکاران (۲۰۰۸) بر اساس اثر مثبت استروژن بر رگزائی هماهنگ است [۳۵،۱۵]. استروژن با تأثیر مستقیم بر تکثیر و مهاجرت سلول‌های اندوتلیال، رگزائی را تحت تأثیر قرار می‌دهد [۳۵]. در عین حال، نتایج نشان داده است که استروژن تشکیل بافت جوانه‌ای را تسریع می‌کند. استروژن در مرحله تکثیر، مهاجرت و تکثیر فیبروبلاست‌ها برای تشکیل بافت جوانه‌ای را تحریک می‌کند [۱۸]. بنابراین مکانیسم احتمالی استروژن برای ترغیب در تشکیل بافت جوانه‌ای، تحریک تکثیر سلولی خواهد بود. اشکرفت و اشورس (۲۰۰۳) نیز مشابه چنین نتیجه‌ای را بر مبنای نقش تأثیرگذار استروژن بر تشکیل بافت جوانه‌ای گزارش داده‌اند [۳]. بنابراین استروژن تغییرات معنی داری بر روی هر سه شاخص هیستوپاتولوژی دخیل در ترمیم زخم در گروه سالم نشان داده است. یافته‌های هیستوپاتولوژی طبق ارزیابی نیمه کمی در گروه دیابتی نیز بیانگر این مطلب است؛ که استروژن تشکیل اپیتلیوم جدید را در سطح زخم این گروه نیز افزایش می‌دهد. در افراد دیابتی تشکیل اپیتلیوم جدید با تأخیر صورت می‌گیرد و کاهش سطح فاکتورهای رشدی مثل فاکتور رشد مشتق شده از پلاکت (PDGF) به دلیل بیان بالای MMPS، در زخم‌های مزمن غیرقابل ترمیم ثابت شده است [۱۲]. به طوری که استفاده از PDGF برون‌زا، کیفیت ترمیم زخم‌های دیابتی را با تکثیر سلول و تشکیل اپیتلیوم جدید بهبود می‌بخشد [۱۷]. در عین حال، استرادیول مونوسیت‌ها و ماکروفاژها را تحریک می‌کند؛ که فاکتور رشد مشتق شده از پلاکت را تولید کنند [۳۴]. بنابراین استرادیول با افزایش فاکتور رشد می‌تواند بر تشکیل اپیتلیوم جدید در زخم‌های دیابتی مؤثر باشد.

همچنین در گروه دیابتی استروژن موجب افزایش در پارامتر رگزائی می‌شود. ضخیم شدن غشاء پایه در سلول‌های اندوتلیال مویرگ‌ها و آرتریول‌های افراد دیابتی، یکی از تغییرات ساختاری در این افراد می‌باشد [۹] و سخت شدن دیواره عروق، کاهش نفوذپذیری سلول‌های خونی و نارسائی در ترمیم زخم را به

References

- [1] Armstrong DG, Jude EB, The Role of Matrix Metalloproteinases in Wound Healing. *APMA* 92 (2002) 12-18.
- [2] Ashcroft GS, Mills SJ, Lei KJ, Gibbons L, Jeong MJ, Taniguchi M, Burow M, Horan MA, Wahl SM, Nakayama T, Estrogen Modulates Cutaneous Wound Healing by Downregulating Macrophage Migration Inhibitory Factor. *JCI* 111 (2003) 1309-1318.
- [3] Ashcroft GS, Ashworth JJ, Potential Role of Estrogens in Wound Healing. *Am J Clin Dermatol* 4 (2003) 737-743.
- [4] Ashcroft GS, Dodsworth J, van Boxtel E, Tarnuzzer RW, Hora MA, Schultz GS, and Ferguson MWJ, Estrogen Accelerates Cutaneous Wound Healing associated with an Increase in TGF-beta1 Levels. *Nature Medicine* 3 (1997) 1209-1215.
- [5] Ashcroft GS, Greenwell-Wild T, Horan MA, Wahl SM, Ferguson MWJ, Topical Estrogen Accelerates Cutaneous Wound Healing in Aged Humans Associated with an Altered Inflammatory Response. *Am J Pathol* 155 (1999) 1134-1146.
- [6] Brosens JJ, Lam EWF, Parker MG, Inflammation and Sex Steroid Receptors: A Motif for Change. *Cell* 124 (2006) 466-468.
- [7] Calvin M, Oestrogens and Wound Healing. *Maturitas* 34 (2000) 195-210 Review.
- [8] Chakrabarty A, Norman RA, Phillips TJ, Cutaneous Manifestations of Diabetes. *Wounds* 14 (2002): 267-274.
- [9] Christopherson K, The Impact of Diabetes on Wound Healing: Implications of Microcirculatory Changes. *Br J Community Nurs* 8 (2003) 6-13.
- [10] Darby IA, Bisucci T, Hewitson TD, MacLella DG, Apoptosis Is Increased in a Model of Diabetes-Impaired Wound Healing in Genetically Diabetic Mice. *The Int J Biochem Cell Biol* 29 (1996) 191-200.
- [11] Desiree MO, Tania J, philipse MD, Sex Hormones and Wound Healing. *Wounds* 18 (2006) 8-18.
- [12] Doxey DL, Ng MC, Dill RE, Iacopino AM, Platelet Derived Growth Factor Levels in Wounds of Diabetic Rats. *Life Sciences* 57 (1995) 1111-1123.
- [13] Enoch S, Leaper DJ, Basic Science of Wound Healing. *Surgery* 26 (2007) 31-37.
- [14] Frank S, Kämpfer H, Excisional Wound Healing; Greenhalgh DG, Tissue Repair in Models of Diabetes Mellitus A Review; Reed MJ, Koike T, Puolakkainen P, Wound Repair in Aging. In: Dipietro LA, Burns AL, editors. *Methods in Molecular Medicine: Wound Healing Methods and Protocols*. Vol 78. Totowa New Jersey: Human Press, 2003, pp: 3-16, 181-190, 181-183, 217-227.
- [15] Gál P, Toporcer T, Vidinský B, Mokry M, Grendel T, Novotný M, Sokolský J, Bobrov N, Toporcerová S, Sabo J, Mozeš S, Postsurgical Administration of Estradiol Benzoate Decreases Tensile Strength of Healing Skin Wounds in Ovariectomized Rats. *Journal of Surgical Research* 147 (2008) 117-122.
- [16] Greenhalgh DG, The Role of Growth Factors in Wound Healing. *Journal of Trauma* 41 (1996) 159-167.
- [17] Haihong L, Xiaobing F, Lei Z, Huang Q, Wu Z, Sun T, Research of PDGF-BB Gel on the Wound Healing of Diabetic Rats and Its Pharmacodynamics. *Journal of Surgical Research* 145 (2007) 41-48.
- [18] Hardman MJ, Ashcroft GS, Hormonal Influences on Wound Healing: A Review of Current Experimental Data. *Wounds* 17 (2005) 313-320.
- [19] Hardman MJ, Emmerson E, Campbell L, Ashcroft GS, Selective Estrogen Receptor Modulators Accelerate Cutaneous Wound Healing in Ovariectomized Female. *Endocrinology* 149 (2007) 551-557.
- [20] Kakagia DD, Kazakos KJ, Xarchas KC, Karanikasa M, Georgiadis GS, Tripsiannisd G, Manolas C, Synergistic Action of Protease-Modulating Matrix and Autologous Growth Factors in Healing of Diabetic Foot Ulcers. *Journal of Diabetes and Its Complications* 21 (2007) 387-391.
- [21] Khaksari M, Sajadi M, Hajizadeh S, Effect of Dietary Fish Oil on Wound Healing in Diabetic Rats. *The Journal of Physiology and Pharmacology* 3 (2000) 92-118.
- [22] Komesu MC, Tanga MB, Buttros KR, Nakao C, Effects of Acute Diabetes on Rat Cutaneous Wound Healing. *Pathophysiology* 11 (2004) 63-67.
- [23] Kumar G, Banu GS, Murugesan AG, Pandian MR, Antihyperglycaemic and Antiperoxidative Effect of Helicteresigora L. Bark Extracts in Streptozotocin-Induced Diabetic Rats. *J. Appl. Biomed* 5 (2007) 97-

- 104.
- [24] Kwon AH, Qiu Z, Hiraon Y, Effect of Plasma Fibronectin on the Incisional Wound Healing in Rats. *Surgery* 141 (2007) 254-261.
- [25] Labat-Robert J, Leutenegger M, Llopis G, Ricard Y, Derouette JC, Plasma and Tissue Fibronectin in Diabetes. *Clin Physiol Biochem* 2 (1984) 39.
- [26] Lobmann R, Ambrosch A, Schultz G, Waldmann K, Schiweck S, Lehner H, Expression of Matrix-Metalloproteinases and their Inhibitors in the Wounds of Diabetic and Non-Diabetic Patients. *Diabetologia* 45 (2002) 1011-1016.
- [27] Lobmann R, Schultz G, Lehner H, Proteases and the Diabetic Foot Syndrome: Mechanisms and Therapeutic Implications. *Diabetes Care* 28 (2005) 461-471 Review article.
- [28] Mowa CN, Hoch R, Montavon CL, Jesmin S, Hindman G, Hou G, Estrogen Enhances Wound Healing in the Penis of Rats. *Biomedical Research* 29 (2008) 267-270.
- [29] Pirila E, Parikka M, Ramamurthy N, Maisi P, McClain S, Kucine A, Tervahartala T, Prikk K, Golub LM, Salo T, Sorsa T, Chemically Modified Tetracycline (CMT-8) and Estrogen Promote Wound Healing in Ovariectomized Rats: Effects on Matrix Metalloproteinase-2, Membrane Type 1 Matrix Metalloproteinase, and Laminin-5 γ 2-Chain. *Wound Rep Reg* 10 (2002) 38-51.
- [30] Pirila E, Ramamurthy N, Maisi P, McClain S, Kucine A, Wahlgren J, Golub LM, Salo T, Sorsa T, Wound Healing in Ovariectomized Rats. Effects of Chemically Modified Tetracycline (CMT-8) and Estrogen on Matrix Metalloproteinases -8, 13 and Type I Collagen Expression. *Curr Med Chem* 8 (2001) 281-294.
- [31] Qiu Z, Kwon AH, Kamiyama Y, Effects of Plasma Fibronectin on the Healing of Full-Thickness Skin Wounds in Streptozotocin-Induced Diabetic Rats. *Journal of Surgical Research* 138 (2007) 64-70.
- [32] Rajabi MA, Rajabi F, The Effect of Estrogen on Wound Healing in Rats. *Pakistan J Med Sci* 23 (2007) 394-352.
- [33] Reiber GE, Vileikyte L, Boyko EJ, Aguila MD, Smith DG, Lavery LA, Boulton AJ, Causal Pathways for Incident Lower-Extremity Ulcers in Patients with Diabetes from two Settings. *Diabetes Care* 22 (1999) 157-162.
- [34] Shanker G, Sorci-Thomas M, Adams MR, Estrogen Modulates the Inducible Expression of Platelet-derived Growth Factor mRNA by Monocyte/Macrophages. *Life Science* 56 (1995) 499-507.
- [35] Simoncini T, Mannella P, Genazzani AR, Rapid Estrogen Actions in the Cardiovascular System. *Annals of the New York Academy of Sciences* 1089 (2006) 424-430.
- [36] Tavakoli M, Khaksari M, Asar SH, Comparison of Effect of Topical Mummy and Phenytoin Cream on Skin Wound Healing in Rat. *Scientific Journal of Babol University of Medical Science* 2 (1382) 7-13.
- [37] Terranova A, The Effects of Diabetes Mellitus on Wound Healing. *Plastic Surgical Nursing* 11 (1991) 20-25.
- [38] Trengove NJ, Bielefeldt-Ohmann H, Stacey MC, Mitogenic Activity and Cytokine Levels in Non-Healing and Healing Chronic Leg Ulcers. *Wound Rep Reg* 8 (2000) 13-25.
- [39] Velander P, Theopold C, Bleiziffer O, Bergmann J, Svensson H, Feng Y, Eriksson E, Cell Suspensions of Autologous Keratinocytes or Autologous Fibroblasts Accelerate the Healing of Full Thickness Skin Wounds in A Diabetic Porcine Wound Healing Model. *Journal of Surgical Research* (2008) 1-7.
- [40] Verdier-Sevrain S, Yaar M, Cantatore J, Traish A, Gilchrist BA, Estradiol Induces Proliferation of Keratinocytes via a Receptor Mediated Mechanism. *FASEB* 18 (2004) 1252-1254.